

Ятрогенные причины материнской смертности в г. Новосибирске



к.м.н., доцент Дробинская А.Н.

Новосибирский государственный университет

Главный внештатный анестезиолог-реаниматолог родовспоможения МЗ НСО

**50-й Всероссийский образовательный форум « Теория и практика
анестезии и интенсивной терапии в акушерстве и гинекологии»**

Барнаул, 14 апреля, 2016г.

Актуальность:

- Показатель МС входит в число основных индикаторов для мониторинга прогресса на пути достижения цели тысячелетия ООН.
 - Международное сообщество взяло на себя обязательство снизить глобальный коэффициент МС к 2015г. на $\frac{3}{4}$ по сравнению с 1990г.
 - Четыре агентства ООН:
 - Всемирная организация здравоохранения (ВОЗ)
 - Детский фонд ООН (ЮНИСЕФ)
 - Фонд ООН по народонаселению (ЮНФПА) и Всемирный банк
 - Отдел Народонаселения ООН
- объединили усилия в лице Межведомственной группы по оценке МС (Maternal Mortality Estimation Inter- Agency Group, MMEIG)/

(Lale Say et al. Global causes of maternal death: a WHO systematic analysis// Lancet Global Health, 2014, Volume 2 ,Issue 6.)

Структура материнской смертности

Ключевые факты:

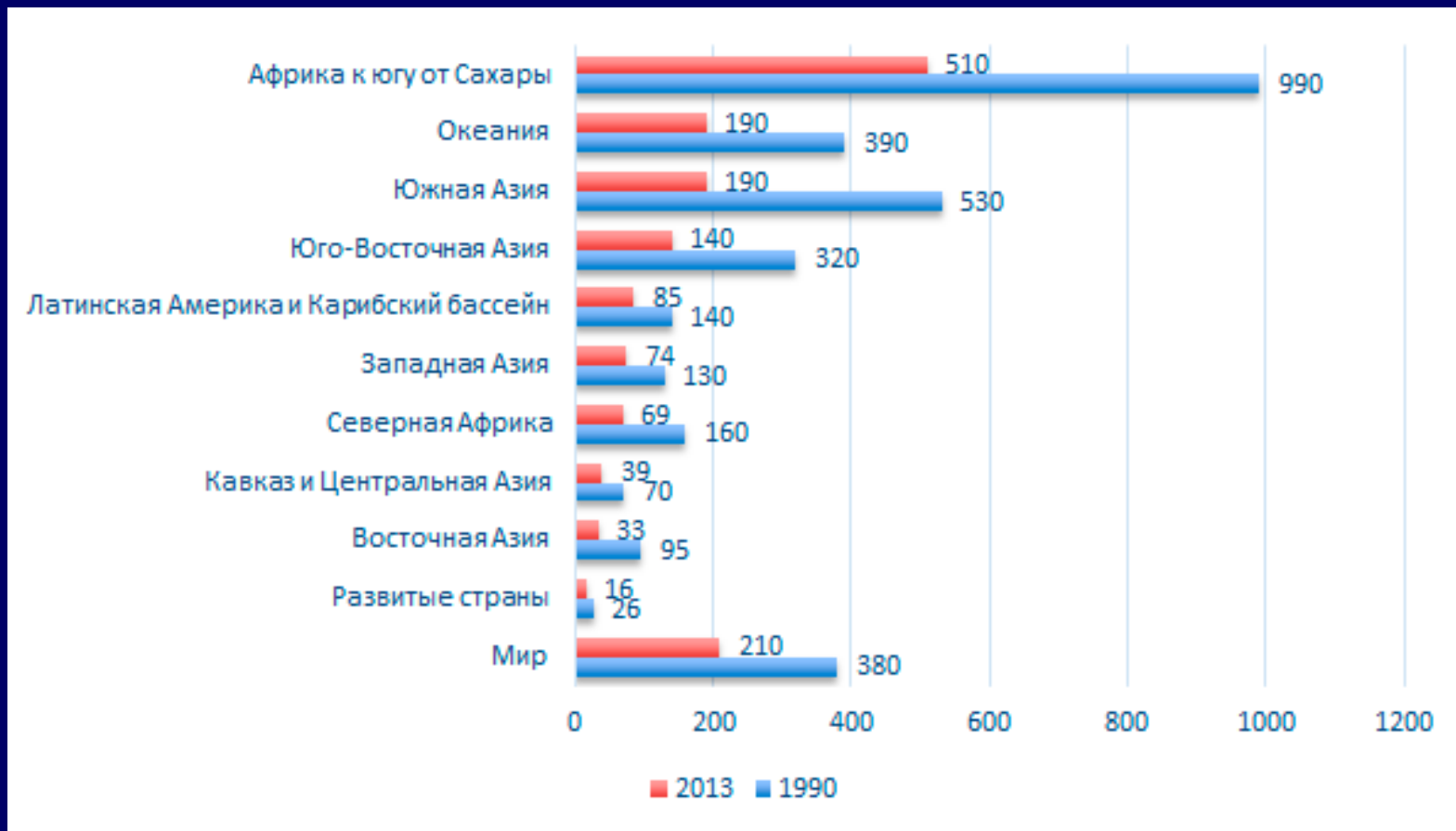
- Ежедневно примерно 800 женщин умирают от предотвратимых причин, связанных с беременностью и родами.
- 99% всех материнских смертей происходят в развивающихся странах.
- Материнская смертность выше у женщин, проживающих в сельских районах и среди бедных слоев населения.
- Подростки сталкиваются с более высоким риском осложнений и смерти в результате беременности, чем взрослые женщины.
- Квалифицированная помощь до, во время и после родов может спасти жизнь женщин и новорожденных.
- В период с 1990 по 2013 года материнская смертность во всем мире снизилась почти на 50%.

В 2013 году 289 000 женщин умерли во время беременности и после родов. Почти все эти смерти произошли в странах с ограниченными ресурсами, и большинство можно было бы предотвратить.

Материнская смертность в мире, оценка в 2013 г.

	Абсолютное число смертей, тысяч		Коэффициент материнской смертности, на 100 тысяч живорождений	
	Оценка Межведомственной группы ООН (ММЕИГ)	Оценка Института измерений и оценок здоровья (ИНМЕ)	Межведомственная группа ООН (ММЕИГ)	Институт измерений и оценок здоровья (ИНМЕ)
Мир	289	293	210 (160-290)	209,1 (186,3-233,9)
Развитые страны	2,3	1,8	16 (12-23)	12,1 (10,4-13,7)
Развивающиеся страны	286	291	230 (180-320)	232,8 (207,3-260,6)

Коэффициент материнской смертности в регионах мира в 1990 и в 2013 годах, на 100 тыс. живорождений. Оценка ООН.

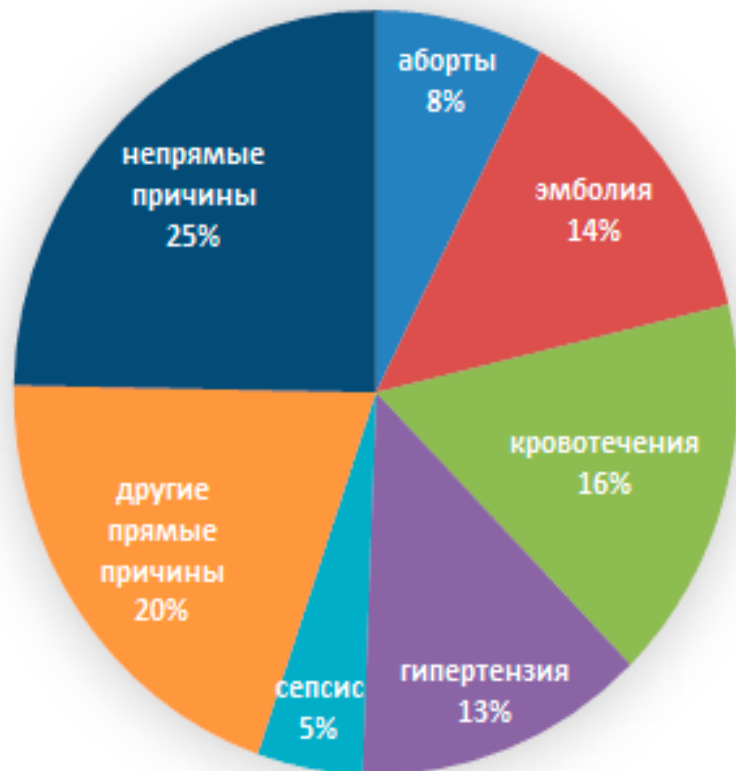

Источник: Lale Say et al. (2014). Global causes of maternal death: a WHO systematic analysis //

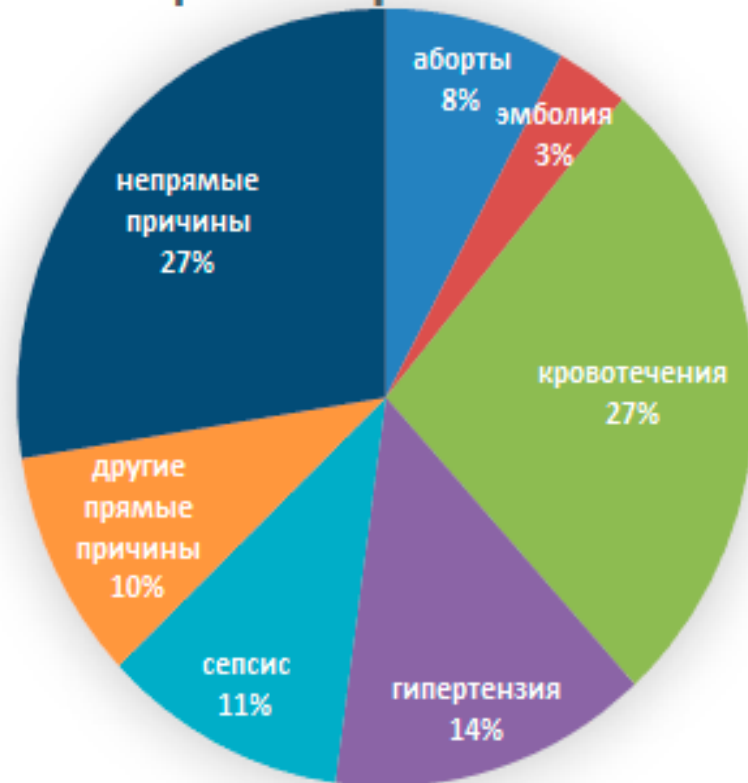Lancet Global Health, Volume 2, Issue 6.

Структура причин МС в развитых и развивающихся странах

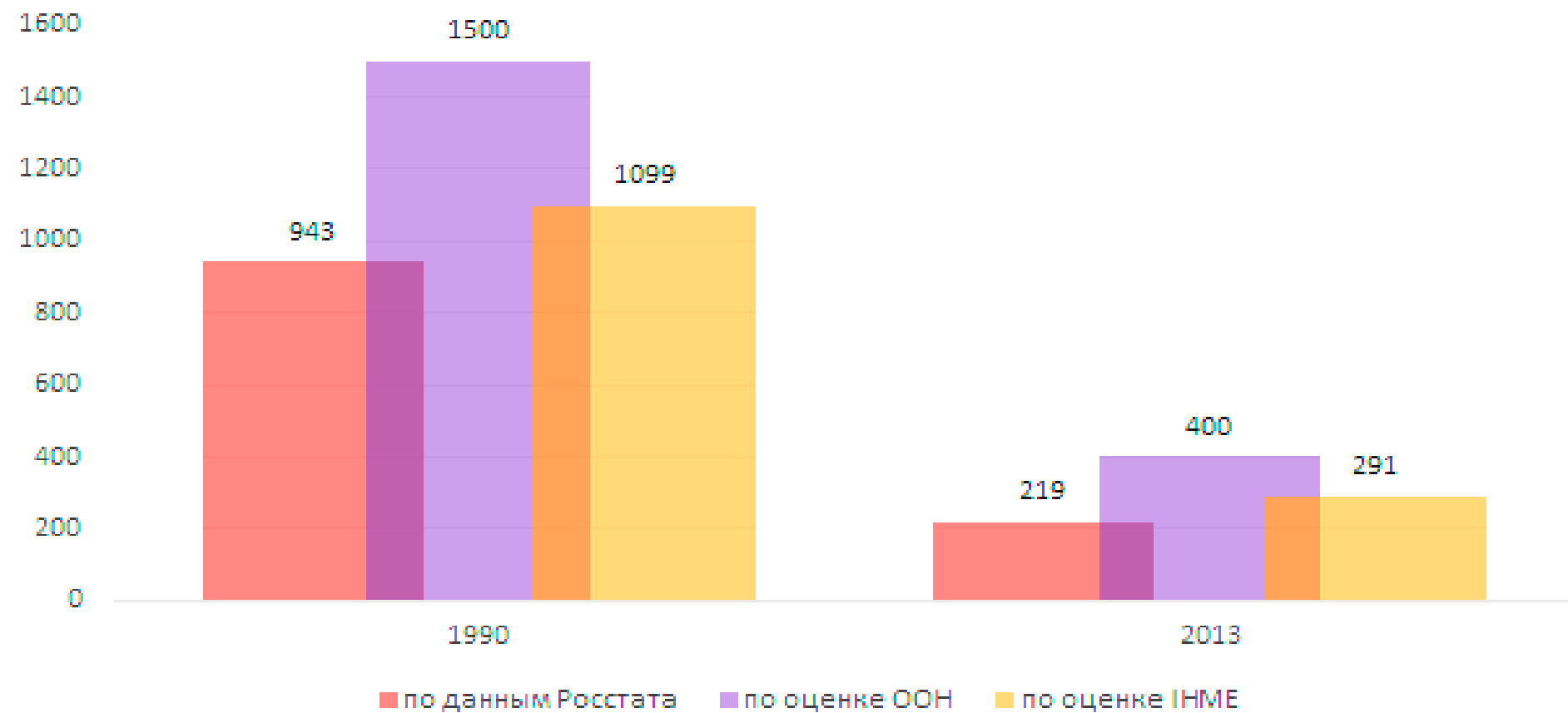
Развитые страны



Развивающиеся страны



Материнская смертность в РФ



Росстат (на 1990 и 2012 годы) (согласно последним оценкам Межведомственной группы ООН (ММЕИГ) и Института измерений и оценок здоровья (IHME))

Более 80% случаев материнской
смертности предотвратимы либо
условно предотвратимы!

Около 13,3% - обусловлены ятрогенными
причинами!

Понятие ятрогении

Ятрогения- с греч. iatros- врач, genes- порождающий.


Ятрогениями считаются неблагоприятные последствия лечебных или диагностических мероприятий и манипуляций;

мероприятий , выполняемых по ошибочному диагнозу;

случайного нанесения вреда больному в ходе плановой или экстренной операции;

переливания иногруппной или некачественной крови,

а также осложнений лекарственной терапии.



(Тимофеев И.В., 1999г., Милованов А.П. 2008г.)

Медицинские факторы риска ятрогенных осложнений

- Злоупотребление окситоцином в 16 (31,37%) случаях (значение P 0,003).
- Перегрузка жидкостью до острой сердечной недостаточности в (15,68%) 8 случаях (значение P 0.003).
- Коагуляция крови в 7 (13,72%) случаях (значение P 0.003).
- При хирургических вмешательствах - травмы мочевого пузыря в 5 (9,80%) случаях (значение P 0,5).
- Послеоперационное внутреннее кровотечение и отсроченная реакция крови в 3 (5.88%) случаях (значение P 0,1).
- Осложнения от анестезии в 2 (3,92%) случаях (значение P 0.01).
- Аспирационная пневмония в 1 (1,96%) случаев (значение P 0,001).

Технические факторы риска при ятрогенных осложнениях

- Интраоперационное кровотечение, которое приводит к "слепому" зажиму инструментами для гемостаза
- Травмы мочевого пузыря, которые маскируют травмы мочеточника.
- Технические трудности возникают либо из-за врастания плаценты или с прорастанием в соседние органы, которые модифицируют анатомию таза, или отсутствия опыта хирурга



JOURNAL OF
MEDICINE AND LIFE

J Med Life. 2012 Sep 15; 5(3): 277–279.
Published online 2012 Sep 25.

PMCID: PMC3487176

Strategies of preventing ureteral iatrogenic injuries in obstetrics-gynecology

[M Cirstoiu](#) and [O Munteanu](#)

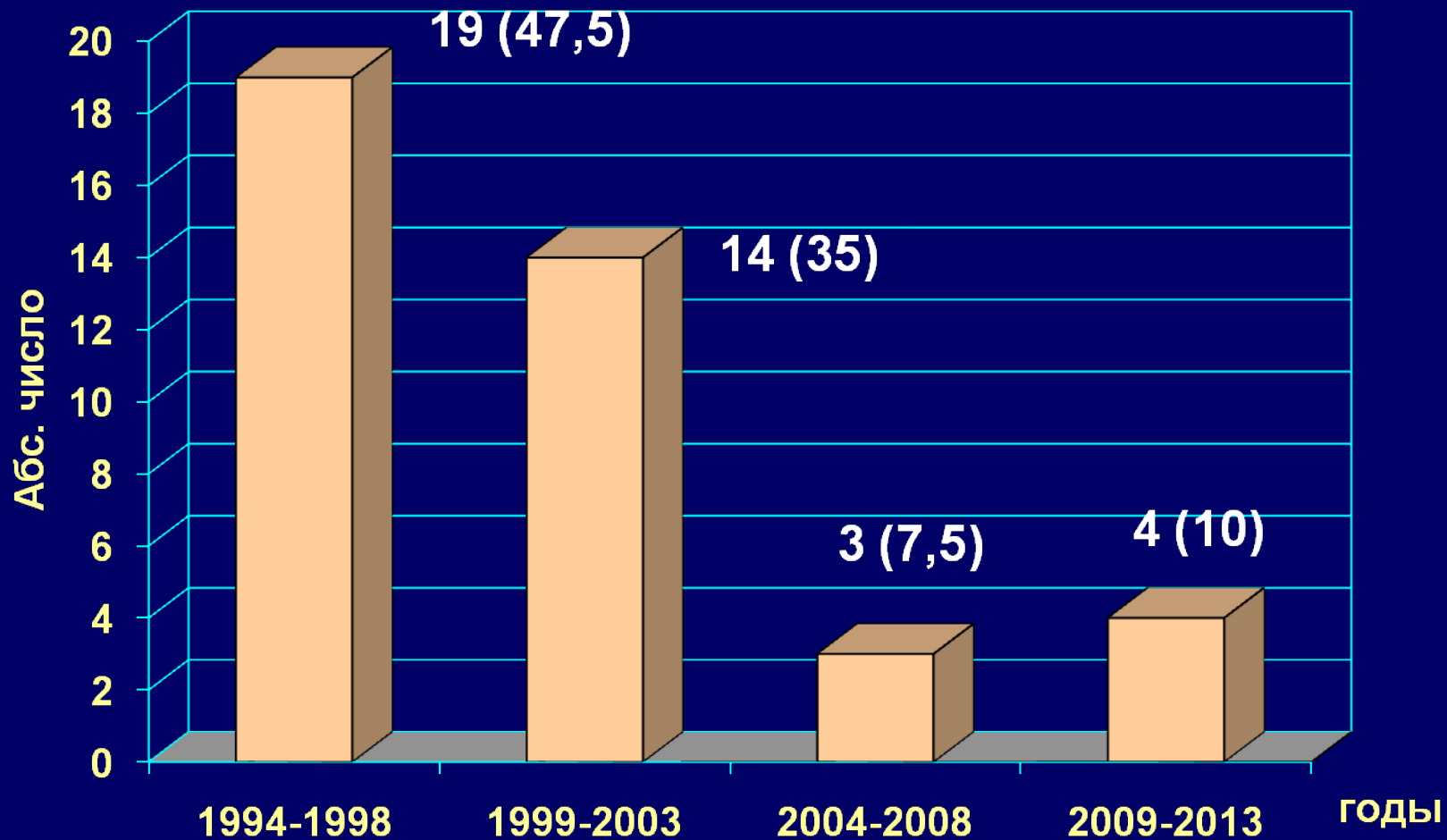
«Iatrogenic risks and maternal health :issues and outcomes»

Table-II: Iatrogenic factors N=51.

<i>S/N</i>	<i>Iatrogenic factors</i>	<i>No of cases</i>	<i>Percentage</i>	<i>Chi square test</i>	<i>P Value</i>
1	Medical 33 (64.70%)				
	a. Blood reaction	7	13.72	21.8787	0.003
	b. drug reaction	2	3.92	50.9696	0.003
	c. fluid overload/cardiac failure	8	15.68	17.5151	
	d. misuse of oxytocin	16	31.37	0.0606	0.003
2	Surgical 18 (35.29%)				
	A. Anesthesia				
	a. Aspiration pneumonia	1	1.96	28.4444	0.001
	b. cardiac arrest	2	3.92	21.7777	0.01
	c. delayed recovery	3	5.88	16	0.1
	d. spinal shock	2	3.92	21.7777	0.01
	B. Surgical trauma				
	a. Bladder injury	5	9.80	7.1111	0.5
	b. intestinal perforation	2	3.92	21.7777	0.01
	c. post operative internal haemorrhage	3	5.88	16	0.1

- Khaskheli M., Baloch S.,Sheeba A. Iatrogenic risks and maternal health: Issues and outcomes. Pak J Med Sci 2014; 30 (1): 111-115.

Исследовано: 40 случаев материнской смерти в г. Новосибирске за 20 лет (1994-2013 г.г.)



Первоначальные причины материнской смертности за 1994–2013 г. в г. Новосибирске

Нозологические формы	Количество наблюдений
Преэклампсия, Эклампсия, HELLP- синдром	9 (22,5%)
Акушерские кровотечения, разрыв матки	3 (7,5%)
Тромбоэмболия легочной артерии	2 (5%)
Акушерская эмболия околоплодными водами	4 (10%)
Септический аборт	4 (10%)
Гнойно-септические заболевания	5 (12,5%)
Эндокринная патология беременной	2 (5%)
Экстрагенитальная патология	5 (12,5%)
Эктопическая беременность	1 (2,5%)
Ятрогенная патология	4 (10%)
Другие заболевания	1 (2,5%)
Всего	40 случаев

Структура ятрогенной патологии

В структуре материнской смерти ятрогенная патология как первоначальная причина смерти была представлена 4 наблюдениями и как осложнение основного заболевания - 4 наблюдения.

- Анафилактический шок -4 (на введение лидокаина (2), кордиамина, наропина).
- Травма подключичных сосудов, массивное кровотечение, двусторонний гемоторакс – 1.
- Трудная интубация – 2.
- Постаноксическая энцефалопатия- 1.

В 15 классе МКБ 10 пересмотра ятрогенная патология в акушерстве представлена не общей рубрикой, а разбросана в различных разделах, например в акушерской травме, анестезиологических осложнениях.

Вероятные причины ятрогенной патологии

- Выявлены осложнения, вызванные с деятельностью врачей анестезиологов- реаниматологов : недооценка степени анестезиологического риска , трудной интубации и т.д.
- Обращает внимание на высокий процент 80% операций кесарева сечения у женщин, умерших от ятрогенных осложнений.
- В 40% случаев факт неадекватной терапии (перегрузка объемом, несвоевременный перевод на ИВЛ и т.д.)

Анализ МС в г. Новосибирске выявил:

1. Частота синдрома массивной кровопотери-доминирующий клинический синдром МС - **43,2%** (Эмболия околоплодными водами, ТЭЛА, ПЭ, HELLP-синдром и т.д.).
2. К летальному исходу приводит невыполнение или несвоевременное выполнение мероприятий по обеспечению гемостаза и восполнению кровопотери, вне зависимости от инициального фактора, вызвавшего кровотечение.
3. Высокая частота синдрома массивной кровопотери как доминирующего клинического синдрома в МС в совокупности с высокой частотой ятрогенных осложнений (**10%**) характеризует не очень высокий уровень медицинской помощи в родовспоможении.

В структуре причин МС ятрогенные нарушения входят в раздел «прочих» и соответственно не анализируются как ятрогении (особо выделены лишь анестезиологические осложнения)

- Манухин И.Б., 2012г. Анализ МС в Ставропольском крае за 29 лет 265 женщин, из них 30 случаев основной причиной смерти явились ятрогенные заболевания:
- Гемотрансфузионный шок- 10 случаев.
- Технические осложнения и механические травмы соседних органов и тканей (повреждения средостения, плевры с развитием кровотечения, баротравмы легкого и др- 9 случаев.
- Анафилактический шок- 6 случаев.
- Ятрогенный сепсис (уросепсис, вследствие перевязки мочеточника, сепсис на фоне постинъекционной флегмоны ягодицы)- 2 случая.
- Передозировка анестетика- 3 случая.
- В 23 случаях тяжелые ятрогении осложнили течение основного заболевания (13- анестезиологические манипуляции, у 7- акушерские, осложнения при проведении анестезии -3 (аспирационный синдром и лекарственная токсемия).

Клинико- анатомический анализ осложнений анестезии (наркозная смерть)

Самый трудный раздел работы патологоанатома и судебно-медицинского эксперта.

При изучении наркозной карты особого внимания заслуживают неожиданные приступы тахи- или брадикардии, аритмии, артериальной и (или) венозной гипер- и гипотонии. Все эти изменения следует сопоставлять с хронологией наркоза и временем введения конкретных лекарственных препаратов.

В большинстве случаев так называемая наркозная смерть обусловлена неожиданными аллергическими реакциями или идиосинক্রазией на вещества, используемые для анестезии.

В максимальной степени анафилактическая реакция реализуется в гладкомышечной оболочке бронхиального дерева посредством бронхо- и бронхиолоспазма. Аутопсия и последующая микроскопия органов дают лишь косвенные признаки подтверждения наркозных осложнений: бронхоспастические реакции, избирательное венозное полнокровие мозга и его оболочек, печени, почек и селезенки при передозировке анестетика.

Клиническое наблюдение 1 (анафилактический шок)

Пациентка 27 лет, первобеременная, поступила в родильный дом 19.11.2012г. **С ДИАГНОЗОМ:** Беременность 37 недель. Врожденный порок сердца. Операция лигирования открытого артериального протока. Резидуальная вторичная легочная гипертензия I степени. Пролапс митрального клапана I степени. Хроническая сердечная недостаточность I ст.. Артериальная гипертензия I ст., риск 2. Варикозное расширение вен нижних конечностей ХВН I ст. Миопия средней степени обоих глаз. Атрезия слухового прохода слева. Носительство вируса простого герпеса, токсоплазмы. Хроническая вторичная компенсированная плацентарная недостаточность. Преждевременное излитие околоплодных вод.

При поступлении общее состояние удовлетворительное, жалобы отсутствовали, артериальное давление 120/80. Регулярной родовой деятельности не наблюдалось. **В асептических условиях под местной анестезией Sol. Lidocaini 1% - 5 мл, проведена** пункция эпидурального пространства с введением Sol. Naripini 0,75% 5 мл. Через 1-2 мин пациентка предъявила жалобы на слабость, головокружение, зарегистрировано падение артериального давления до 80/40, тахикардия 125/мин. На этапе проведения анестезиологического пособия зарегистрирована остановка сердечной деятельности, клиническая смерть. Экстренно проведено родоразрешение оперативным путем на умирающей женщине.

Клиническое наблюдение 1 (анафилактический шок)

Посмертный клинический диагноз:

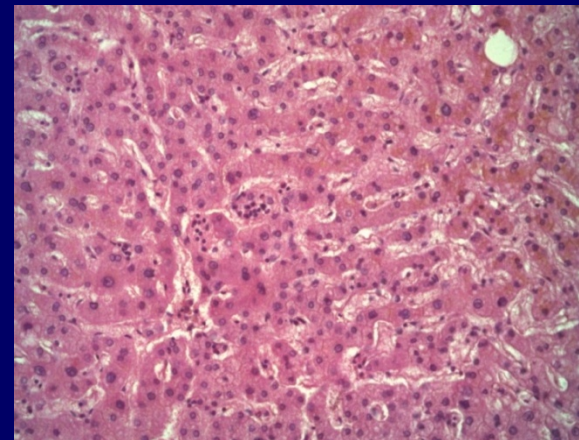
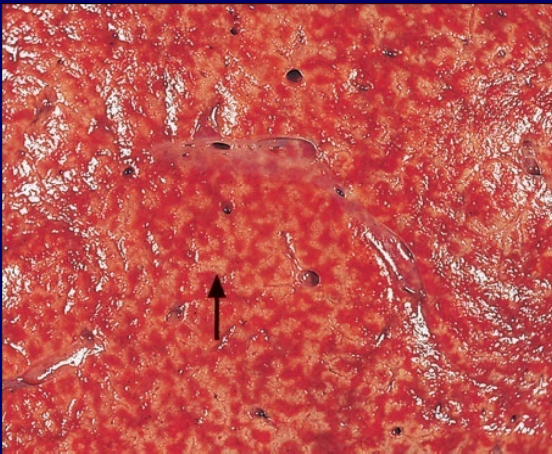
Беременность I., 37 недель. Роды I. ВПС. Операция лигирования открытого артериального протока в 1999 г. Резидуальная вторичная легочная гипертензия I степени. Проплапс митрального клапана I степени. Хроническая сердечная недостаточность I ст. ФК 2. Артериальная гипертензия I ст., риск 2. Варикозное расширение вен нижних конечностей ХВН I ст. Миопия средней степени обоих глаз. Атрезия слухового прохода слева. Хроническая вторичная компенсированная плацентарная недостаточность. Преждевременное излитие околоплодных вод. Анафилактический шок. Острая сердечно-сосудистая недостаточность. Остановка кровообращения. Клиническая смерть. Легочно-сердечная реанимация. Нижнесрединная лапаротомия. Кесарево сечение на умирающей женщине. Оперативные срочные роды Торакотомия. Прямой массаж сердца. Биологическая смерть. Тромбоэмболия легочной артерии? Эмболия околоплодными водами?

Клиническое наблюдение 1 (анафилактический шок)

Патологоанатомическом исследовании: **Спинной мозг:** в области L1-2-установлен катетер в эпидуральном пространстве. субдуральное и эпидуральное пространство без кровоизлияний и повреждений. **Гистологическое исследование:** полнокровие и диапедезные кровоизлияния вещества спинного мозга, деструктивных изменений нет. **Легкие** выполняли плевральную полость, серовато-красного цвета, плотноватой консистенции, пастозные, с наличием очаговых сливных кровоизлияний на висцеральной плевре, на разрезе легкие серого цвета, малокровные. Слизистая дыхательных путей серовато-синюшного цвета, с очаговыми кровоизлияниями в трахее. При гистологическом исследовании: полнокровие, очаги кровоизлияний; отек интерстиция; очаги ателектазов чередуются с очагами эмфиземы, в альвеолах макрофаги, сидерофаги, единичные нейтрофилы, десквамированные дистрофически измененные альвеолоциты, бронхиолоспазм, лейкостаз в сосудах; периваскулярный склероз. **Сердце** массой 482 г., 10x13 см, овоидной формы, на разрезе полости сердца сформированы правильно, пустые. Миокард коричневого цвета, плотной консистенции, толщина стенки левого желудочка 1,5 см, правого желудочка – 1,8 см. Полости желудочков не расширены. В области перевязки артериального протока склерозированная ткань. **Гистологическое исследование:** полнокровие, стаз, очаги микрокровоизлияний, отек интерстиция; кардиомиоциты гипертрофичные, очагово в состоянии вакуольной дистрофии, очаговый кардиосклероз, местами волокна фрагментированы, спазм артериол.

Патоморфологические изменения в печени при анафилактическом шоке

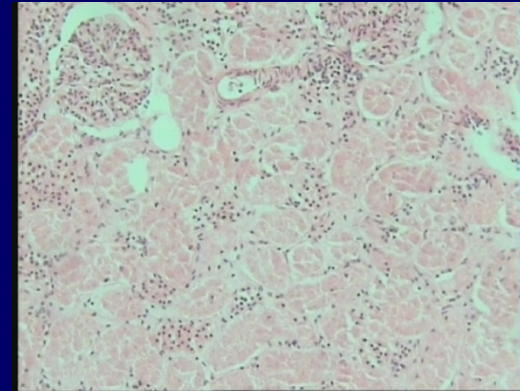
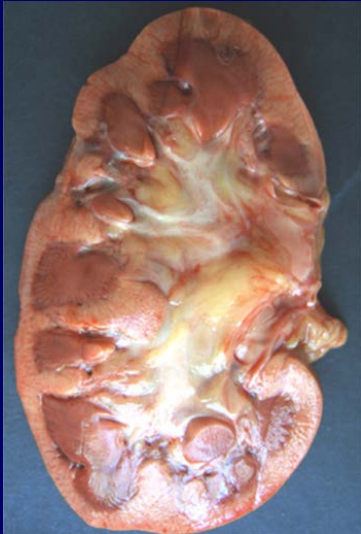Печень массой 1556 г., коричневого цвета; на разрезе - резко полнокровная, имела глинистый оттенок. Гистологическое исследование: неравномерное полнокровие, мелковакуольная дистрофия гепатоцитов; центролобулярные некрозы, портальные тракты умеренно расширены, отечны, в синусоидах – лейкостаз, плазмостаз.



Центролобулярные некрозы в печени x100 и 400

(Надеев А.П., Дробинская А.Н., 2012г.)

Патоморфологические изменения в почках при анафилактическом шоке



Острая почечная недостаточность x100

Почки суммарно массой 297 г., бобовидной формы, на разрезе почечный рисунок выражен: корковый слой серого цвета, пирамидки – резко темно-красные.

Гистологическое исследование: полнокровие, очаги микрокровоизлияний в мозговом слое; эпителиоциты проксимальных канальцев в состоянии выраженной гидропической дистрофии и некроза. Клубочки увеличены, полнокровны. В мозговом слое резко выраженное полнокровие, отек интерстиция. Лейкостаз в сосудах микроциркуляторного русла.

(Надеев А.П., Дробинская А.Н., 2012г.)

Клиническое наблюдение 1 (анафилактический шок)

Патологоанатомический диагноз:

Основное комбинированное заболевание: Т 88.6. Анафилактический шок на введение местного анестетика в эпидуральное пространство при подготовке к операции Кесарево сечение при сроке гестации 37 недель, «пустое» сердце, шоковые легкие, шоковая печень, шоковые почки.

Фоновое заболевание: Врожденный порок сердца. Состояние после операции лигирования артериального протока. Легочное сердце: концентрическая гипертрофия правого желудочка (1,8 см).

Осложнения: Клиническая смерть. Реанимация. Родоразрешение путем операции Кесарево сечение .Выраженное венозное полнокровие и дистрофические изменения внутренних органов. Кровоизлияния под серозные и слизистые оболочки, в паренхиму внутренних органов. Острая сердечная недостаточность.

Клиническое наблюдение 2 (Повреждение подключичных сосудов)

П, 20 лет, поступила в родильное отделение **с диагнозом**: Беременность 2, 36 недель. Преэклампсия. Дисплазия соединительной ткани. Пролапс створок митрального и трикуспидального клапанов.

В анамнезе: с 19 недель наблюдалась в женской консультации, был диагностирован гестоз, отмечалась патологическую прибавка веса, АД 140/80 мм.рт.ст. У беременной выявлена дисплазия соединительной ткани, пролапс митрального и трикуспидального клапанов.

При поступлении в родильный дом : состояние тяжелое, преэклампсия, гипопротеинемия,. Через 3 часа после поступления развилась острая частичная отслойка плаценты, экстренно проведена операция «Кесарево сечение», была проведена катетеризация подключичной вены справа.

В раннем послеоперационном периоде развился геморрагический шок, ДВС-синдром; был диагностирован правосторонний гемоторакс. В асептических условиях было проведено дренирование правой плевральной полости, удалено 3 литра жидкой крови. Через 4 часа после дренирования правой плевральной полости развился гемоторакс слева, острая сердечная недостаточность, клиническая смерть. Проведен открытый массаж сердца. Через 20 минут была констатирована биологическая смерть. Общая кровопотеря составила 8 600 мл, было перелито 15 530 мл.

Посмертный клинический диагноз: Беременность 36 недель. Преэклампсия. Острая преждевременная отслойка нормально расположенной плаценты. ДВС-синдром. Острая прогрессирующая массивная кровопотеря. Геморрагический шок III. Двусторонний тотальный гемоторакс. Синдром полиорганной недостаточности. Острая геморрагическая анемия. Острая сердечно-сосудистая недостаточность. Острое повреждение легких. Токсико-гипоксический отек мозга. Острая почечно-печеночная недостаточность.

Чревосечение. Истмическое кесарево сечение. **Катетеризация центральных вен.**

Дренирование правой плевральной полости, торакотомия. Прямой массаж сердца.

Клиническое наблюдение 2 (повреждение подключичных сосудов)

При патологоанатомическом исследовании: в правой плевральной полости находилось 1100 мл жидкости, прокрашенной кровью, небольшое количество мелких сгустков, легкие выполняли около половины грудной полости. Левая плевральная полость была полностью заполнена гемorragической жидкостью (2300 мл) и свертками крови массой 750,0 г. Левое легкое - спавшиеся, поджато к позвоночнику. Сердце, масса 380,0 г., при вскрытии полостей - сердце «пустое». Толщина стенки левого желудочка 1,4 см, правого 0,4 см, мышца дряблая, обращало внимание множество тонких нитей (до 17) с неровным, уходящим за хорды, прикреплением. Одна из хордальных нитей была прикреплена к середине створки двустворчатого клапана, по 2-3 тонких перемычки, поперечно идущих в левом и правом желудочке. Неправильное прикрепление хордальных нитей было обнаружено и в правом желудочке.

Нижняя полая вена, венозные синусы расположены правильно, строение левой подключичной артерии нормальное. В верхнюю полую вену входит расширенным устьем плечевого вена, симулирующая продолжение верхней полой вены, на расстоянии 0,5 см к месту бифуркации определяется ее сужение (0,9 см). Рядом определяется дефект интимы с пристеночным тромбом. Полного разрыва стенки не видно. В окружающих тканях, куполе париетальной плевры - кровоизлияния.

При вскрытии левой подключичной вены, на уровне перикарда (подключичная область, 1-ое ребро) ее стенка полностью пропитана кровью. В окружающих тканях, куполе левой париетальной плевры кровоизлияния. Имбибиция кровью стенки расположенной рядом с веной подключичной артерии. Стенка верхней полой вены не повреждена.

Подключичная артерия в общем ложе с веной. Диаметр левой подключичной артерии 0,9 см, правой - 0,9 см.

Клиническое наблюдение 2 (повреждение подключичных сосудов)

Патологоанатомический диагноз:

Основное комбинированное заболевание: Острая преждевременная отслойка нормально расположенной плаценты при преэклампсии и обострении хронического эндометрита при беременности 36 недель.

Фоновое заболевание: Выраженная дисплазия соединительной ткани сердца и сосудов.

Оперативное родоразрешение, истмическое кесарево сечение. Катетеризация подключичной вены.

Осложнение: Прогрессирующий ДВС-синдром, массивное маточное кровотечение. **Осложнение катетеризации: травма диспластичных правой плечеголовной и левой подключичной вен.**

Правосторонний гемогидроторакс. Дренирование правой плевральной полости. Левосторонний гемоторакс, коллапс левого легкого. Острая постгеморрагическая анемия. Геморрагический шок.

Прогрессирующая полиорганная недостаточность: острая почечная недостаточность, олигоанурическая фаза. Деструктивный отек головного мозга. Острая сердечная недостаточность: отек правого легкого. Торакотомия, прямой массаж сердца

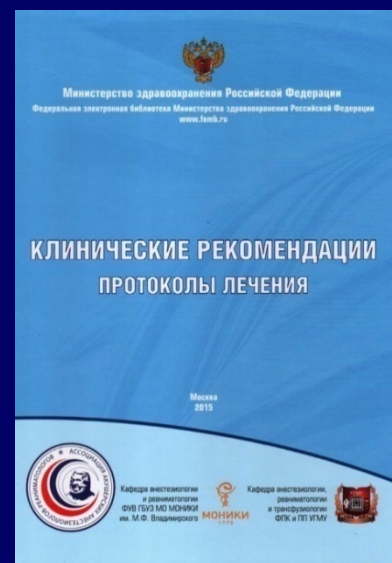
Заключение: при стандартной технически выполнимой и необходимой катетеризации травма центральных вен с последующим кровотечением была связана с дисплазией вен и узкими подключичными венами, аномальным расположением подключичной артерии, имеющей общее ложе с подключичной веной. В силу кратковременности пребывания и практически не изученностью клинических проявлений дисплазии вен, эту индивидуальную особенность было невозможно предугадать. В этой связи, травма центральных вен - это ятрогения рассматривается как «несчастный случай», и заняла место в рубрике «Осложнения», как **основное смертельное осложнение с шифром V60.8 - несчастный случай при катетеризации вен.**

Важно!

- Катетеризация магистральных вен у пациенток с преэклампсией крайне опасна и может быть выполнена только при развитии осложнений - декомпенсированного шока и не должна выполняться для контроля ЦВД! (Положение 10, стр.26)

Неотложная помощь при преэклампсии и её осложнениях (эклампсия, HELLP-синдром)

Клинические рекомендации.
Протокол лечения
2015 год



Выводы:


1. Клинико-морфологический анализ случаев материнской смертности в г. Новосибирске в период 1994-2013 гг. показал, что структура ее причин имеет отличия от соответствующих данных по Российской Федерации: на ведущих позициях в качестве основного заболевания находилась преэклампсия, экстрагенитальная патология, гнойно-септические заболевания у беременных.
2. Наиболее часто встречающиеся причины материнской смерти – синдром массивной кровопотери при преэклампсии и гнойно-воспалительных заболеваний, носили взаимоотношающийся характер, были трудны в прижизненной диагностике, что обусловило значительный процент расхождения клинического и патологоанатомического диагнозов при материнской смертности – 20%.
3. Ятрогенная патология, представленная преимущественно индивидуальной непереносимостью анестетиков, по-прежнему, остается в акушерстве сложной проблемой, ее доля в структуре материнской смерти соответствует аналогичному показателю в России.

Перспективы снижения МС:

В рамках Программы
« Развитие здравоохранения
Новосибирской области на 2013- 2020гг»



Мероприятие 4.1.2.1. Профилактика кровотечений у беременных (закуп транексамовой кислоты 6168 стандартов , Протромплекса- 279 уп.)



1. Профилактика управляемых критических состояний в родах и прежде всего кровотечений, являющихся доминирующей патологией в материнской заболеваемости и смертности.
2. Утверждение Клинических рекомендаций на уровне МЗ НСО на основе КР Ассоциации ААР.
3. Непрерывное образование акушеров- гинекологов, анестезиологов – реаниматологов, трансфузиологов.
4. Мультидисциплинарный подход.

Тактические мероприятия

поэтапная, органосохраняющая остановка кровотечения!

- *Ушивание повреждений мягких тканей*
- *Ручное обследование полости матки*
- *Вакуум-аспирация полости матки*
- *Управляемая баллонная тампонада матки*
- *Компрессионные швы*
- *Перевязка маточных артерий*
- *Перевязка внутренних подвздошных артерий*
- *Гистерэктомия* Интенсивная терапия и анестезия при КРОВОПОТЕРЕ В

АКУШЕРСТВЕ,

Е.М. Шифман, А.В. Куликов, С.Р. Беломестнов, 2014г.

Донорские компоненты и факторы свертывания крови

- Транексамовая кислота — 20-25 мг/кг
- Протромплекс- препарат плазменных факторов (II, VII, IX, X) свертывания крови
- СЗП
- Криопреципитат
- Тромбоциты
- Рекомбинантный активированный фактор VII

Интенсивная терапия и анестезия при КРОВОПОТЕРЕ В АКУШЕРСТВЕ,

Е.М. Шифман, А.В. Куликов, С.Р. Беломестнов, 2014г.

Концентрация факторов свертывания СЗП vs КПК.

Факторы	СЗП (МЕ/мл)	Протромплекс (МЕ/мл)
F - II	1*	30
F - VII	1*	25
F - IX	1*	30
F - X	1*	30
Протеин С	1*	>20
Протеин S	1*	—
АТ	1*	0,75 – 1,5
Гепарин	-	1,5 - 5**

* Приведенное значение 1 МЕ/мл – условное. В действительности содержание факторов свертывания и антитромбина в СЗП очень вариабельно, так как одна доза СЗП - это плазма от одного донора, которая не стандартизирована по содержанию факторов свертывания и антитромбина.

** Гепарин предупреждает активацию факторов свертывания

Количественный и качественный состав

Активный ингредиент: факторы протромбинового комплекса человека

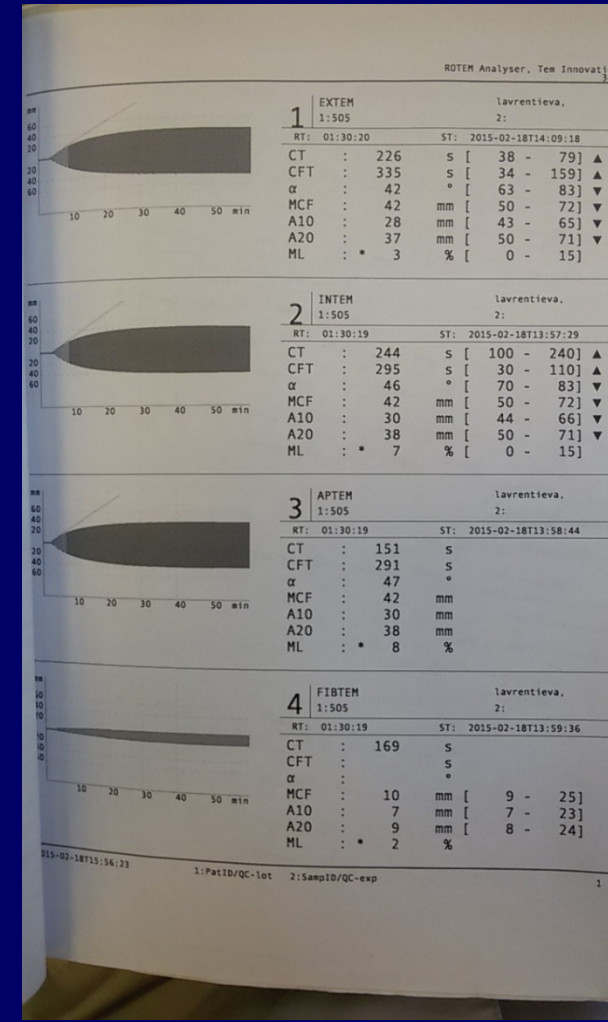

Протромплекс Тотал 600 МЕ представляет собой порошок для приготовления раствора для внутривенного применения.

Каждый флакон номинально содержит следующие количества МЕ факторов свёртывания крови человека.

	МЕ на флакон	После восстановления 20 мл стерилизованной воды для инъекций МЕ/мл
Фактор II свёртывания крови человека	600	30
Фактор VII свёртывания крови человека	500	25
Фактор IX свёртывания крови человека	600	30
Фактор X свёртывания крови человека	600	30

Каждый флакон содержит не менее 400 МЕ протеина С. Дополнительно он содержит гепарин натрий (макс. 0,5 МЕ/МЕ фактора IX) и антитромбин III (0,75-1,5 МЕ/мл).

Лабораторный контроль гемостаза – тромбоэластометрия (ROTEM)



Клинический случай: X, 25 лет. Бер. II. 37 нед.
Полное предлежание плаценты. Вращение плаценты.
Массивная кровопотеря (4000,0 мл, 66,3% ОЦК)


Показатели гемостаза:

ПТИ — 106%,

АПТВ — 48.6",

Фг — 0.9 г/л

Тр — 66 тыс.



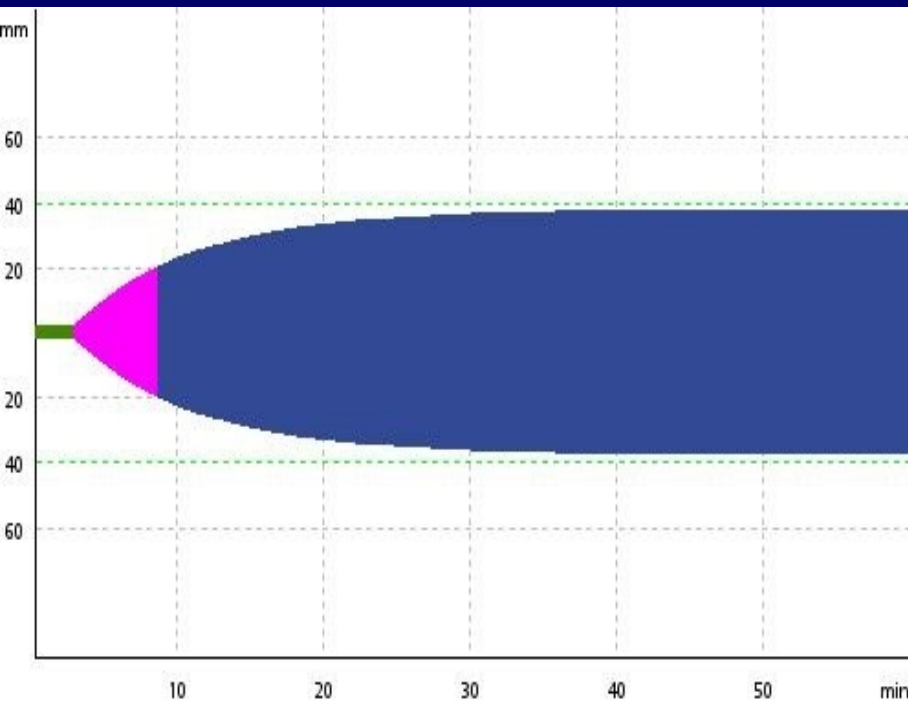
Клинический случай

Транексам 20 мг/кг

Криопреципитат- 10 доз.

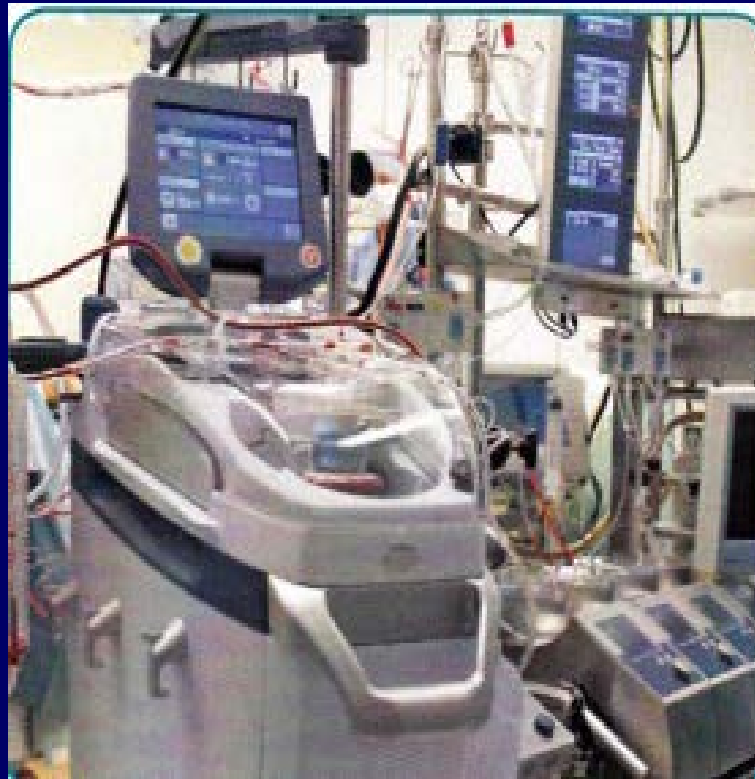СЗП- 1530,0 мл.

Протромплекс 1800 МЕ



CT - 166 sec	CFT - 348 sec	$\alpha - 43^\circ$
A10 - 27 mm	A20 - 34 mm	MCF - 37 mm

Аппаратная реинфузия крови




Практический вывод из анализа:

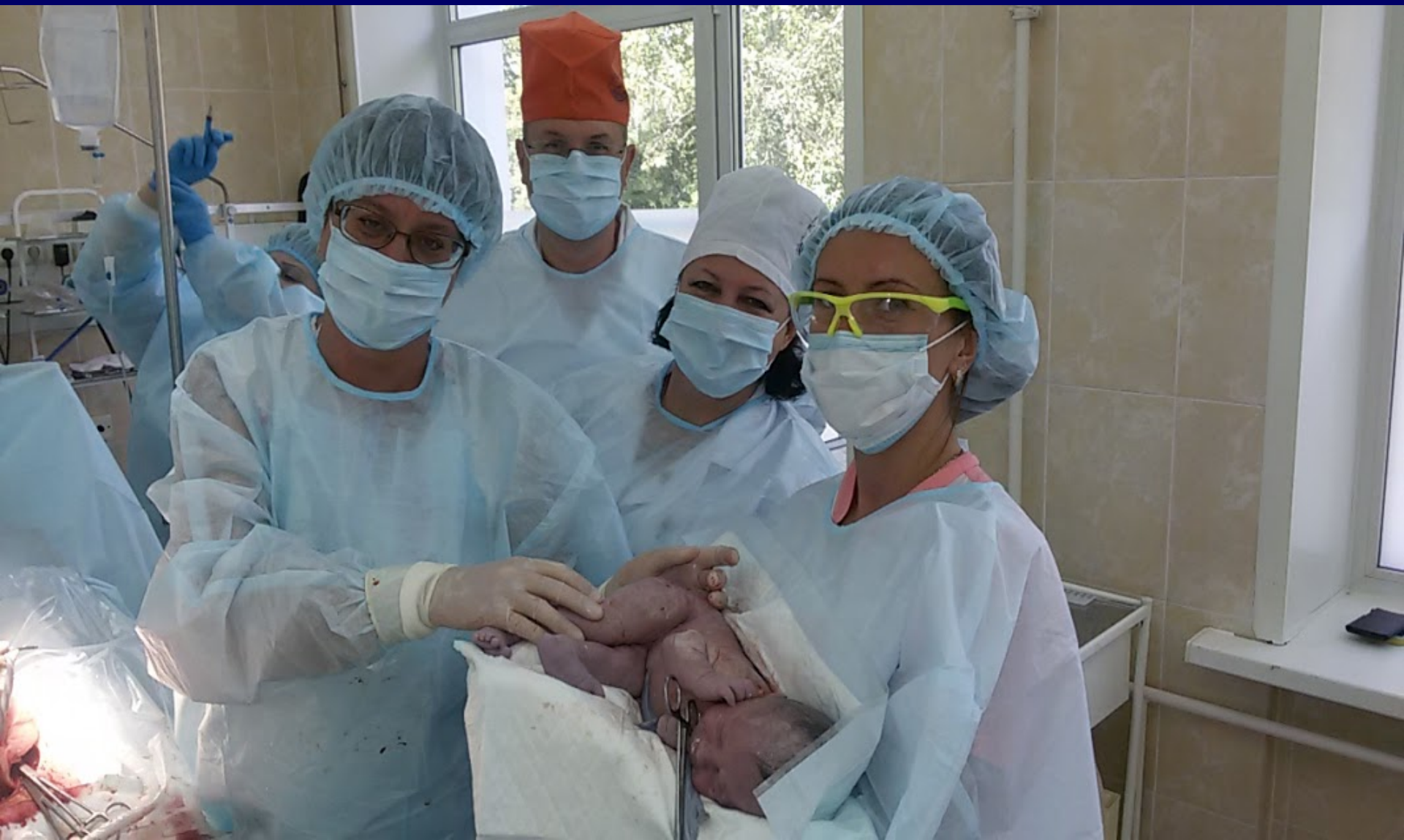- Повышение внимания к проблеме кровотечений как потенциальной причине МС, не теряющей актуальности и имеющей значительно большую значимость в современном акушерстве, чем это следует из нозологической структуры материнской смертности!

Заключение

Необходим систематический анализ ятрогенных причин материнской смертности, с целью разработки эффективных мер профилактики путем повышения квалификации акушеров- гинекологов и анестезиологов- реаниматологов.



С Юбилейным 50-м Форумом!!!



Благодарю за внимание!

drobinskaya@rambler.ru