



**Современные подходы к профилактике  
спаечного процесса при оперативных  
вмешательствах на органах малого таза**

**Проф. С.В. Баринов**

# Спаечная болезнь брюшной полости

Спайки в брюшной полости выявляют до 95% после оперативного вмешательства и у 10% ранее не оперированных пациентов независимо от пола и возраста.

Проблемы, связанные с послеоперационной спаечной болезнью в брюшной полости:

- **кишечная непроходимость** (в 1/3 случаев связана со спаечной болезнью)
- **болевым синдромом**
- **нарушение нормальной анатомии**, затрудняющее оперативное вмешательство<sup>4</sup> и повышающее его риск

*Ellis H., 1996; Kumar S., Wong P. F., Leaper D. J. , 2009; Coleman M. G., McLain A. D., Moran M. B. , 2009.*

# Спаечная болезнь брюшной полости

У 55—93% пациенток после абдоминальных хирургических вмешательств в послеоперационном периоде развивается спаечный процесс, а повторные операции значительно увеличивают риск образования спаек и их осложнения.

Леванович В.В., Вербицкий Д.А., 2006; Кира Е.Ф., 2009; Sikirica V, Barat B, 2011

# Основные факторы, приводящие к образованию спаек в малом тазу

Предшествующие операции на органах брюшной полости и малого таза (лапаротомия, лапароскопия)

Воспалительные заболевания органов малого таза

Наружный генитальный эндометриоз

Продолжительность и травматичность операции

Особенности послеоперационного периода

Интраоперационная кровопотеря

# Спаечная болезнь в области малого таза

Частота формирования спаек в области малого таза в течение нескольких недель **после операции** варьирует от **50% до 100%**<sup>2</sup>

*Dizerega G. S. , 1994; Ahmad G. , 2015.*

# Осложнения спаечной болезни

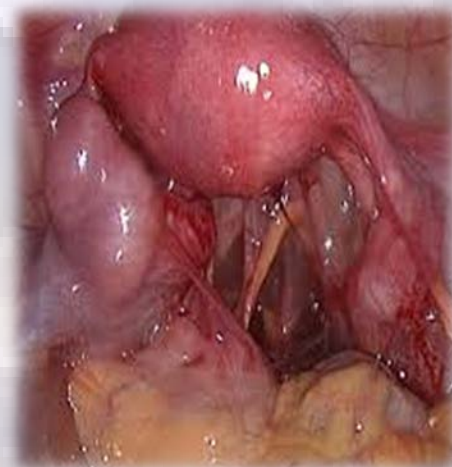Нарушение качество жизни

Затруднение повторных доступов

Кишечная непроходимость

Хроническая абдоминальная и тазовая боль

Женское бесплодие



## **Спаечная болезнь в области малого таза**

**Миомэктомия сопровождается высокой частотой формирования спаек в области придатков матки, особенно в тех случаях, когда разрез делается на задней стенке матки. Число случаев образования спаек после миомэктомии, найденных при контрольной лапароскопии, находится в диапазоне от 16,6 до 100%**

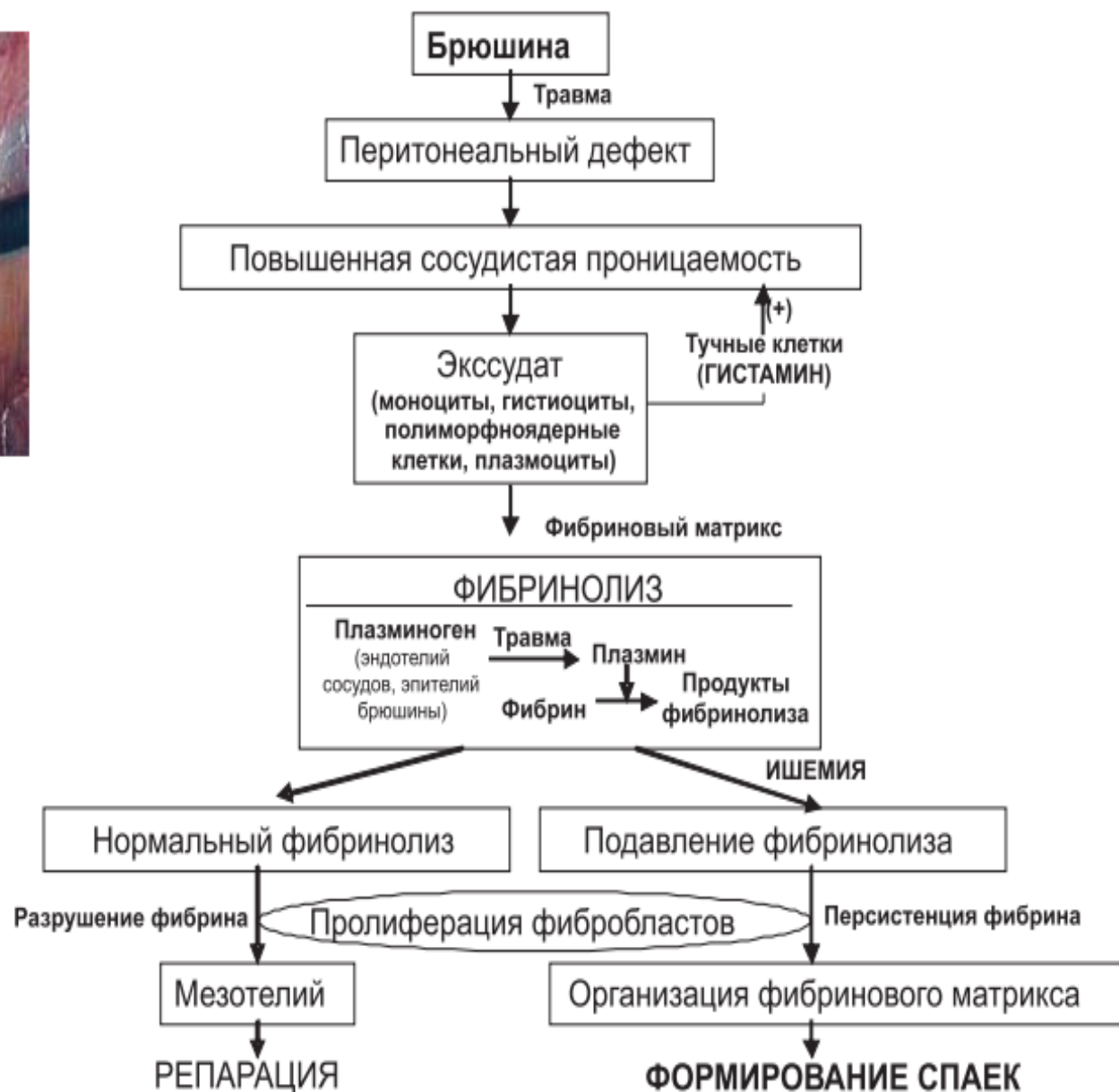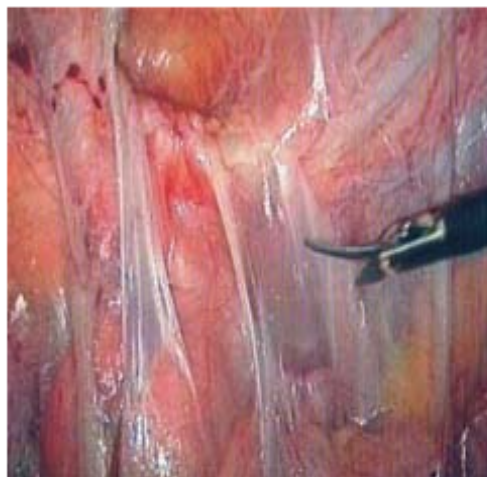Попов А.А., Маннанникова Т.Н., 2012; Parker MC, Wilson MS, 2005; Буянова С.Н., 2016

**Образование спаек представляет собой локальный ответ, происходящий вследствие воздействия на брюшину. При сбалансированных процессах заживления происходит восстановление брюшины, а при нарушении баланса – формирование спаек.**

**Факторами, способными вызвать дисбаланс, общепризнанно: являются наложение хромированных и кетгутовых швов, натяжение брюшины, сгустки крови, т. е. практически все неотъемлемые этапы хирургического вмешательства в акушерстве и гинекологии..**

Fletcher N.M., Jiang Z.L., Diamond M.P. Hypoxia-generated superoxide induces the development of the adhesion phenotype // Free Radic. Biol. Med. 2008. Vol. 45. P. 530–536.

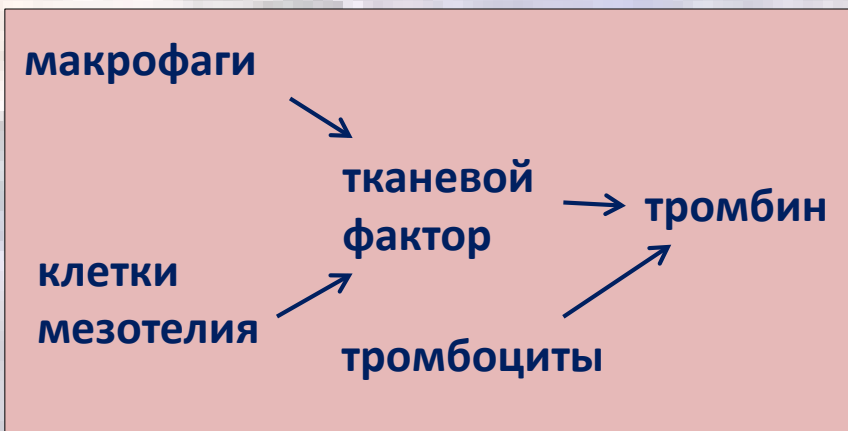




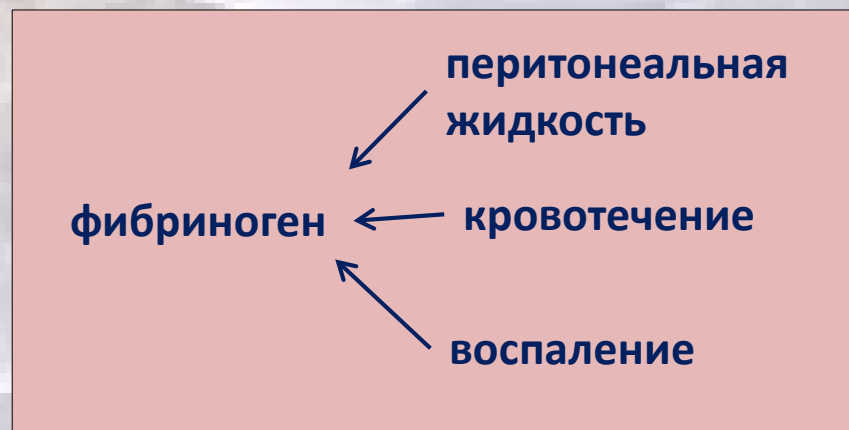# Повреждение брюшины



Высвобождение цитокинов, метаболитов арахидоновой кислоты, свободных радикалов кислорода, фактора роста



+



Фибрин

ингибиторы активатора плазминогена

остаток фибрина


фиброзные спайки

активаторы плазминогена


полный лизис

отсутствие спаек

# Профилактика спаечной болезни




Уменьшение травмы брюшины



Снижение воспалительной реакции в зоне операции



Снижение воспалительной реакции в зоне операции



Отграничение или разобщение поврежденных серозных поверхностей посредством создания защитных барьеров на мезотелии

# Классификация противоспаечных барьеров по агрегатному состоянию

Газы

- воздух, кислород, гелий и т.д

Жидкости

- декстраны, гемодез, физ. раствор и т.д

Гели

- гиалуроновая кислота, карбоксиметилцеллюлоза, фосфотидилхолин, фибриновый клей, «Intercoat», и т.д.

Твердые вещества

Пленки, мембраны, устройства

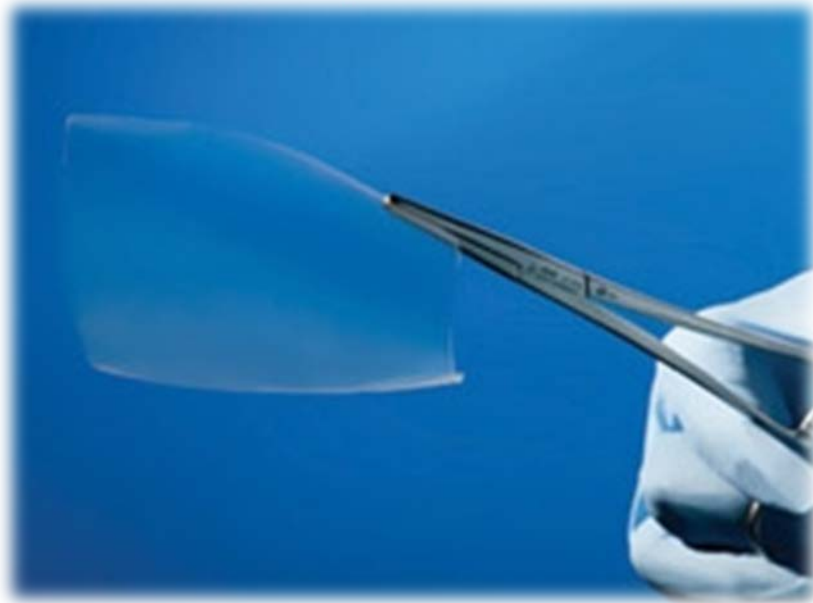
Механические барьеры

Хирургическая мембрана

Аэрозоли

Лекарственные взвеси

# ПРОТИВОСПАЕЧНЫЙ БАРЬЕР КОЛГАРА



**Рассасывающаяся мембрана, состоящая из  
ренатурированного лошадиного коллагена**

# Показания к применению

Профилактика образования спаек в послеоперационном периоде при таких хирургических вмешательствах, как операции на желудочно-кишечном тракте, гинекологические, урологические и общехирургические вмешательства

## Противопоказания к применению

1) Мембрану КолГАРА не следует использовать при известной или предполагаемой гиперчувствительности к коллагену

2) Мембрану КолГАРА не следует помещать в линию шва при зашивании краёв кожной раны во избежание нарушения процесса заживления

3) Отсутствует опыт применения в период беременности и грудного вскармливания

*Руководство по эксплуатации изделия  
медицинского назначения от 22.11.2013*

# МЕТОДИКА ИСПОЛЬЗОВАНИЯ МЕМБРАНЫ КОЛГАРА:

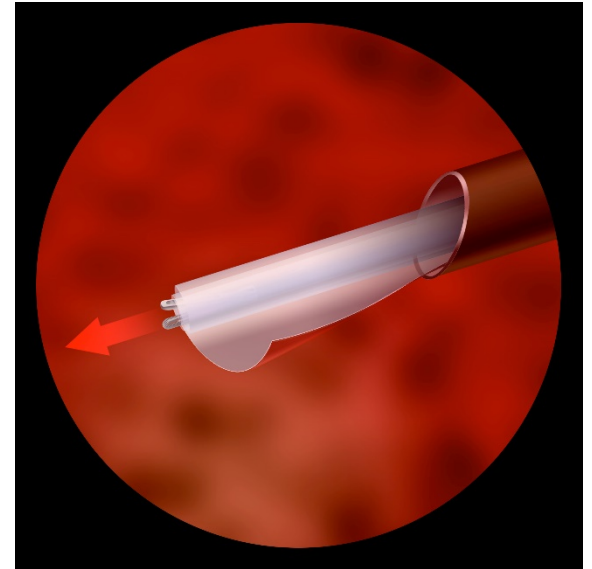
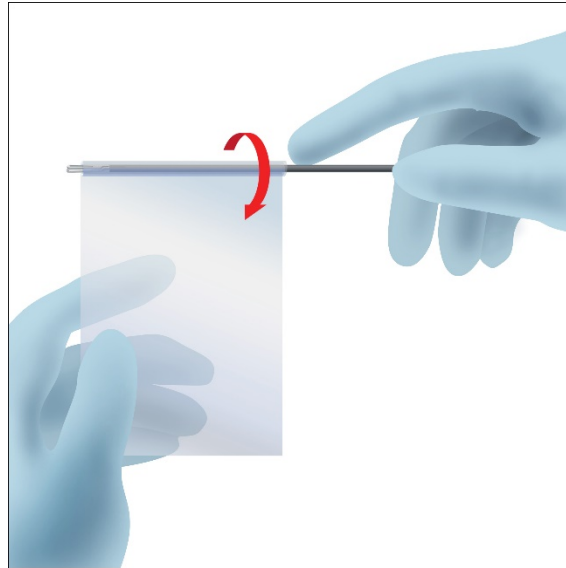


- 1. Поверхность аппликации должна быть подготовлена с использованием стандартных хирургических процедур.**
- 2. Извлечь мембрану необходимого размера из стерильной упаковки с помощью сухих инструментов и/или перчаток.**
- 3. Не допуская контакта с другими областями, кроме области аппликации, ввести барьер в зону вмешательства.**



# ИСПОЛЬЗОВАНИЕ МЕМБРАНЫ ПРИ ЭНДСКОПИЧЕСКИХ ВМЕШАТЕЛЬСТВАХ:

*Во избежание образования складок при применении лапароскопического метода мембрану рекомендуется не складывать, а скручивать.*



**Перечень оперативных вмешательств,  
при которых рекомендовано проводить профилактику  
возникновения спаечной болезни**

- **1. Хирургическое лечение эндометриоза**
- **2. Операции по поводу бесплодия  
(хирургическое восстановление анатомии  
маточных труб, операции на придатках)**
- **3. Миомэктомии лапаротомные и  
лапароскопические**
- **4. Внематочная беременность**
- **5. Кесарево сечение**

# Гемоблок®

местный  
гемостатический раствор

Высокая  
гемостатическая  
активность

Антисептический  
эффект

❖ Полиакриловая кислота заданной длины цепи и конфигурации

- Быстрая остановка кровотечения без побочного влияния на соприкасающиеся ткани

❖ **Наночастицы серебра**

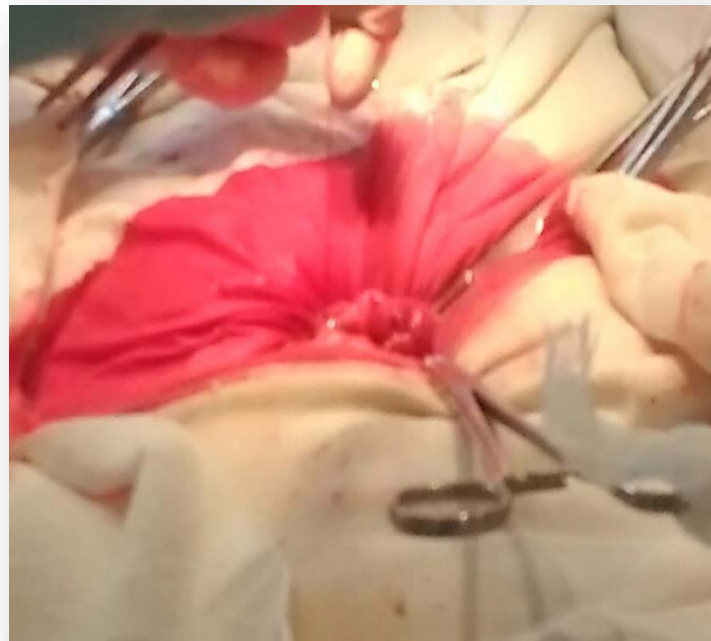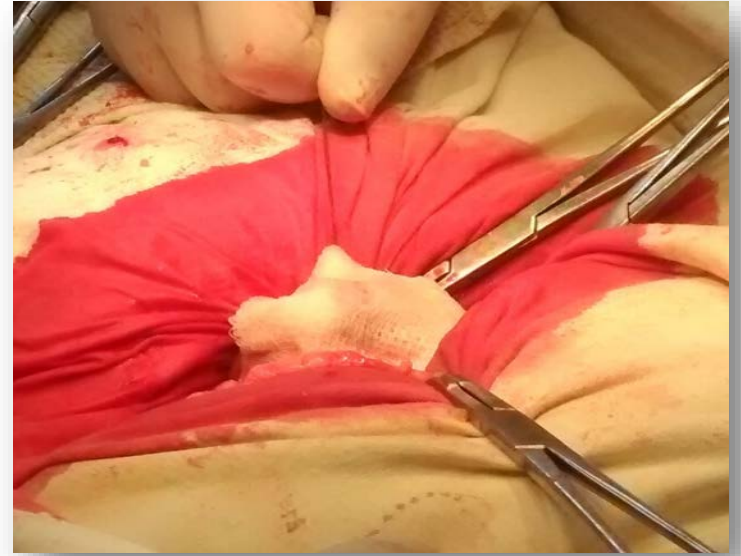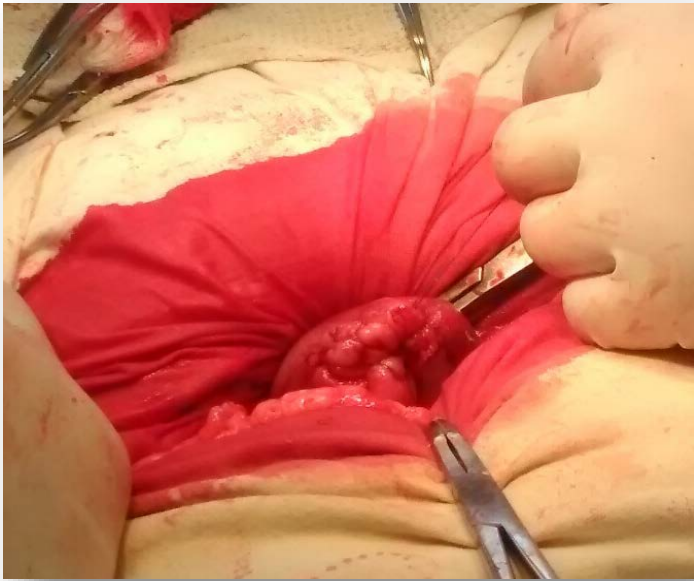Профилактика заражения ран и послеоперационных воспалений

Выраженная антимикробная активность в отношении большинства микроорганизмов.

# Гемоблок® *УДОБСТВО ПРИМЕНЕНИЯ*

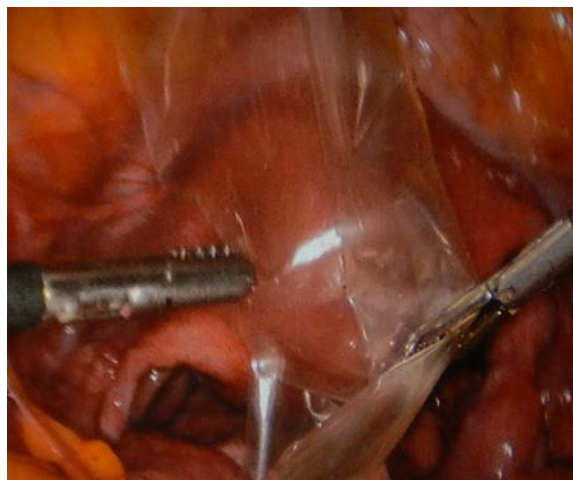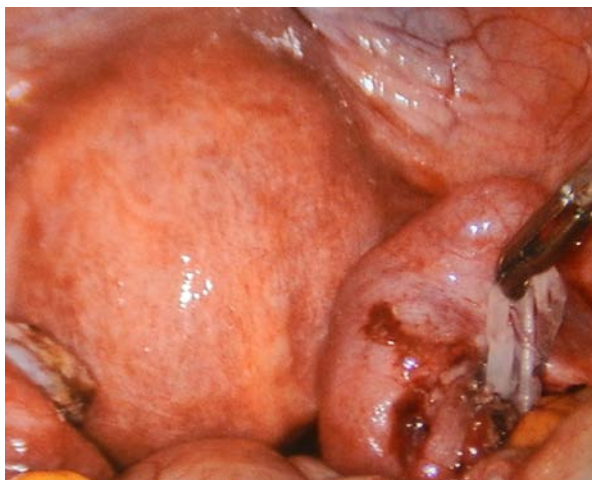- МЕТОДИКА ПРИМЕНЕНИЯ

- Наружно стерильно смачивают раствором марлевые салфетки и прикладывают к кровоточащей предварительно осушенной поверхности раны на 1-2 минуты
- Ирригация раневой поверхности без последующего смывания
- Лапароскопически

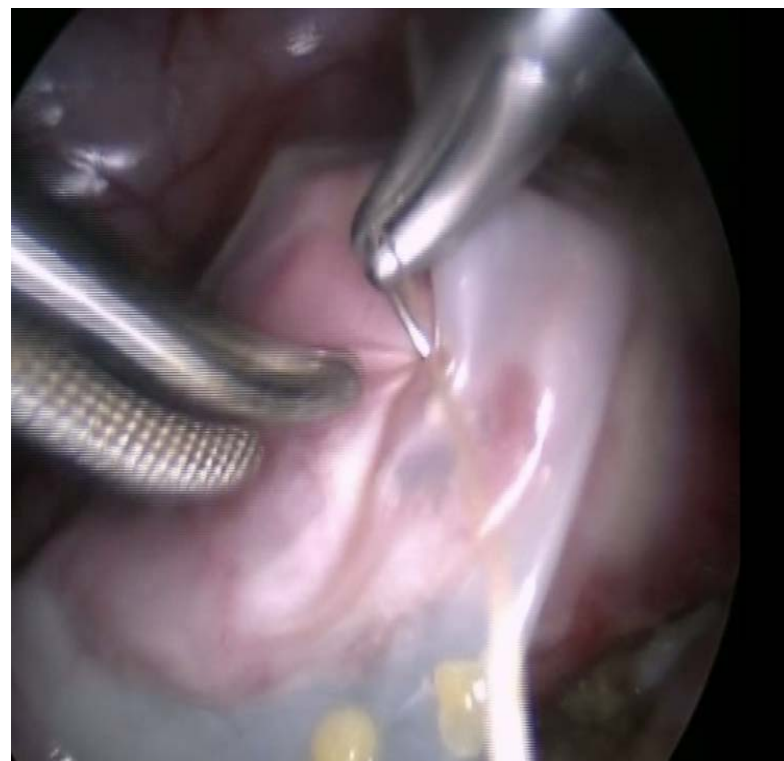
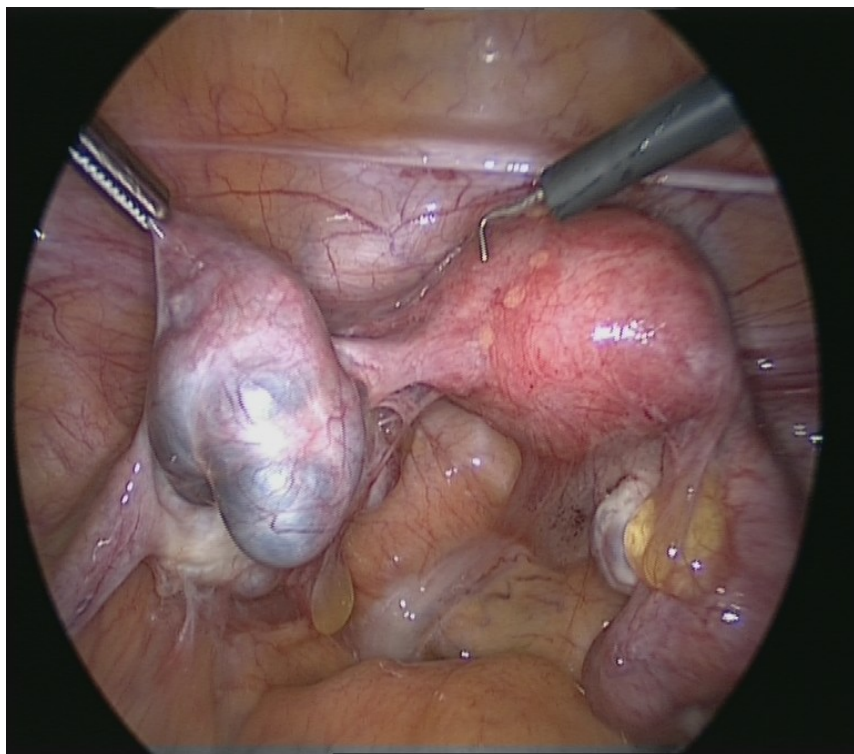


# Наложение мембраны

- **Размер пластины: 10x7,5 см**
- **На какую область: правые придатки матки с оборачивание правого яичника, отграничивая его от стенки таза и маточной трубы.**

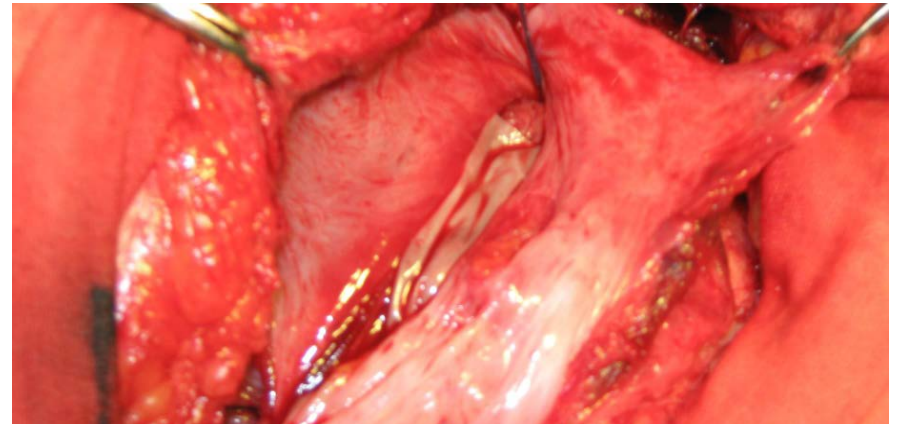
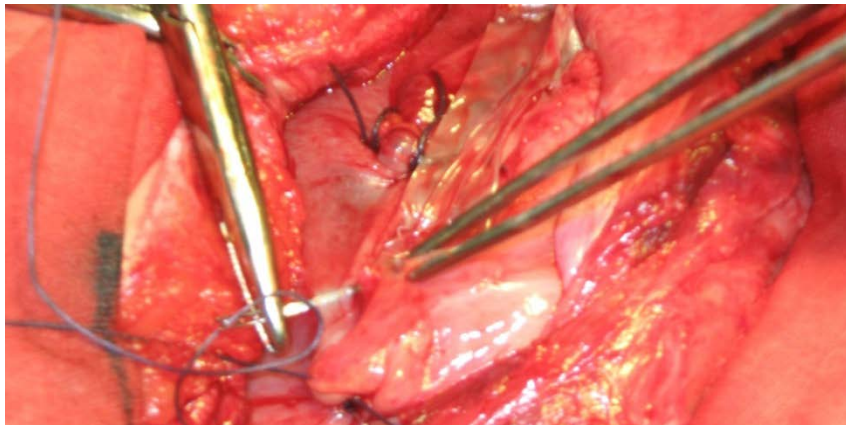
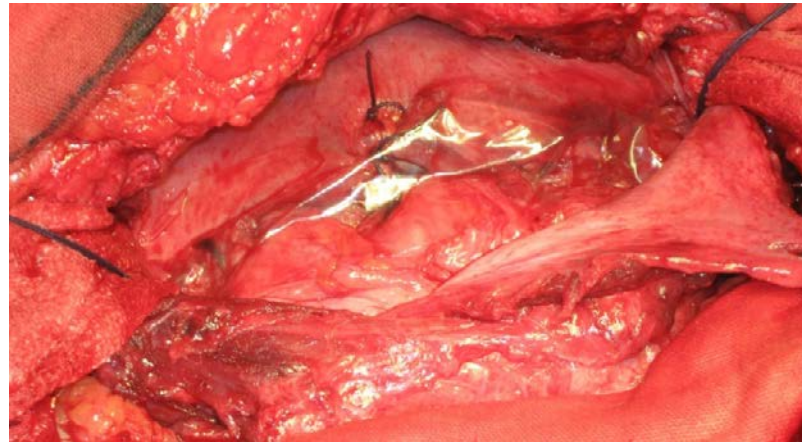


- Хирургическое вмешательство: Лапароскопия, двухсторонний сальпингоовариолизис, утеролизис, двухсторонняя сальпингостомия по поводу бесплодия II, трубно-перитонеального генеза.
- Проведено: Лапароскопия, двухсторонний сальпингоовариолизис, утеролизис, двухсторонняя сальпингостомия, хромотубация. На заключительном этапе операции на поверхность маточных труб размещен противовоспалечный коллагеновый барьер КолГАРА.



# Экстренное кесарево сечение в связи с неполноценностью рубца на матке после двух операций кесарево сечение.

в связи с выраженным спаечным процессом органов малого таза. принято установления противовоспаечного барьера КолГАРА:





# Заключение

Применение противоспаечного барьера КолГАРА после операции миомэктомии у пациенток репродуктивного возраста, планирующих беременность, лапароскопии по поводу бесплодия, спаечном процессе при выполнении кесарева сечения безопасно, позволяет снизить частоту послеоперационного спайкообразования и улучшить отдаленные результаты хирургического лечения

**СПАСИБО ЗА ВНИМАНИЕ**