

Роненсон А.М.

**Заведующий отделением
анестезиологии и реанимации
ГБУЗ Тверской области
«ОКПЦ им. Е.М. Бакуниной»**

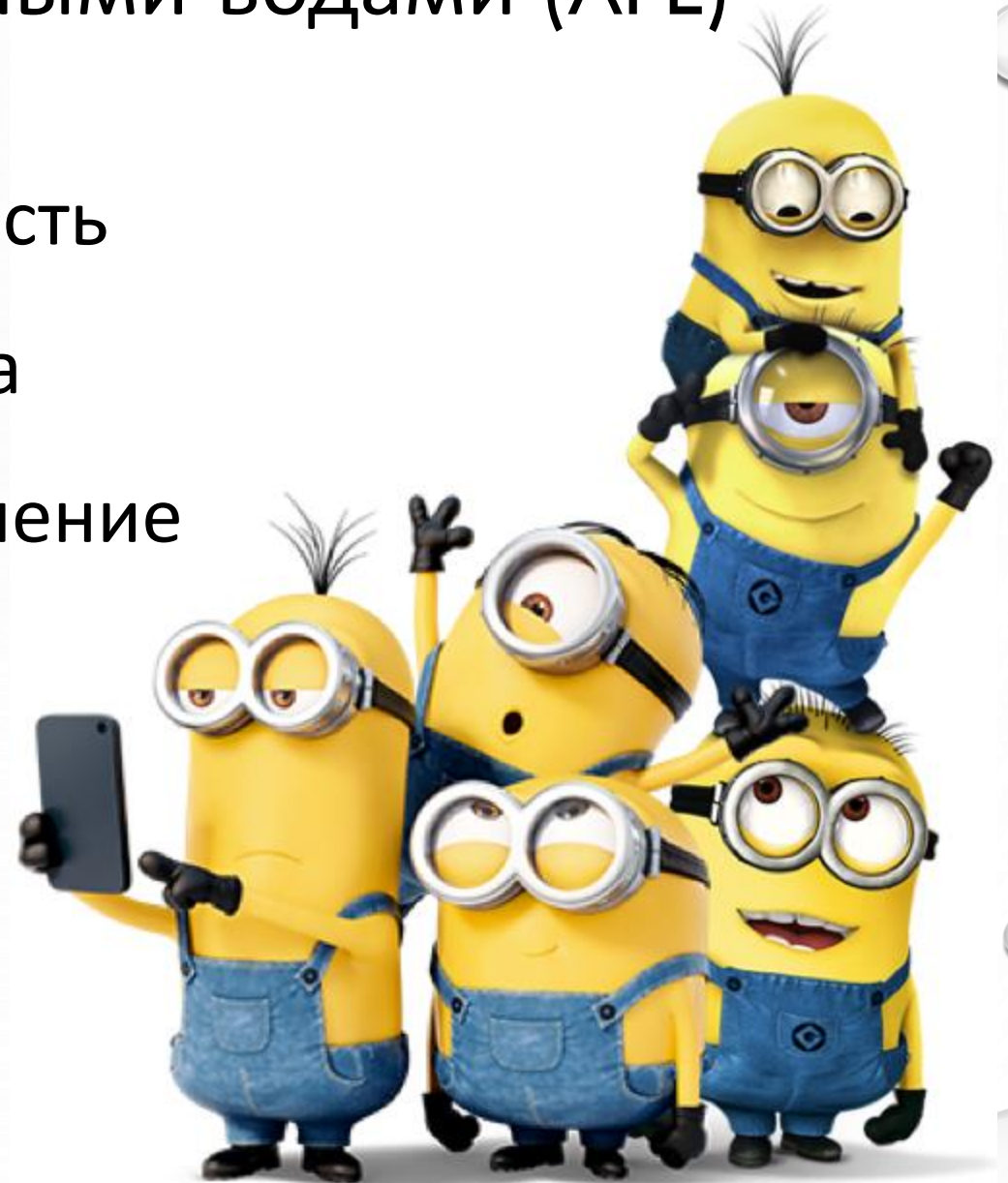
**Эмболия околоплодными
водами (AFE)**

**Современные аспекты
& Клинический случай**



Эмболия околоплодными водами (AFE)


- Заболеваемость и смертность
- Этиология и факторы риска
- Клиническая картина и лечение
- Case report



Немного истории...

Мэтью Бэйли (27 октября 1761 - 23 сентября 1823 года) был шотландским врачом и патологоанатомом

В 1789 был свидетелем *внезапной смерти* многорожавшей женщины после «буйных» родов



Meyer J. Embolia pulmonary amniocaseosa. Bras Med 1926 ;2:301–303

Частота AFE

- **Великобритания: 1,7 на 100 000**

Fitzpatrick K, Tuffnell D, Kurinczuk J, Knight M. Incidence, risk factors, management and outcomes of amniotic-fluid embolism: a population-based cohort and nested case-control study. *BJOG* **2016**; 123:100–109

- **США: 5,5 на 100 000**

Knight M, Berg C, Brocklehurst P, et al. Amniotic fluid embolism incidence, risk factors and outcomes: a review and recommendations. *BMC Pregnancy Childbirth* 2012; 12:7

- **Канада: 3,2 на 100 000**

Kramer MS, Abenhaim H, Dahhou M, et al. Incidence, risk factors, and consequences of amniotic fluid embolism. *Paediatr Perinat Epidemiol* 2013; 27:436–441

- **Новая Зеландия и Австралия: 5,4 на 100 000**

McDonnell et al. Amniotic fluid embolism: an Australian-New Zealand population-based study *BMC Pregnancy and Childbirth* (2015) 15:352

- **Япония: 5,0 на 100 000**

Kanayama N, Tamura N. Amniotic fluid embolism: pathophysiology and new strategies for management. *J Obstet Gynaecol Res* 2014; 40:1507–1517

- **Европа: 5,4 на 100 000**

Conde-Agudelo A, Romero R. Amniotic fluid embolism: an evidence-based review. *Am J Obstet Gynecol* 2009; 201:445e1–445e13

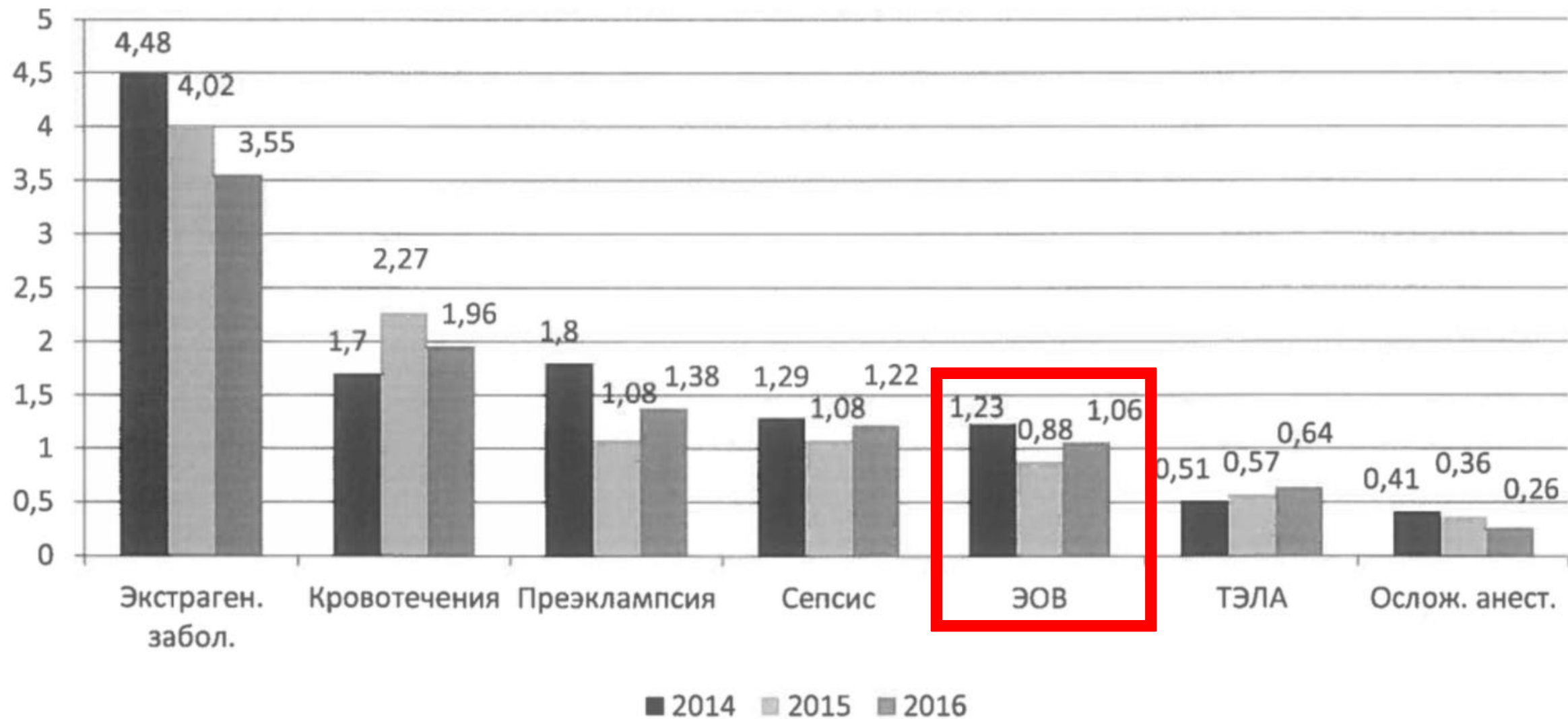


Рис. № 3. Динамика показателей материнской смертности от основных причин в Российской Федерации, 2014–2016 гг.

Частота AFE

TABLE 4

Differential diagnosis of amniotic fluid embolism

	Amniotic fluid embolism	Hemorrhage	Sepsis	Anesthetic accident	Pulmonary thromboembolism	Systemic anaphylaxis
Hypotension	+++	+++	+++	+++	++	+++
Hypoxia	+++	+/-	+	+++	+++	+++
Coagulopathy	+++	+	+	No	No	No
Sudden onset	Yes	No	No	Yes	Yes	Yes
Prior fever	No	No	Yes	No	No	No
Recognized antecedent event	No	Hemorrhage	Chorioamnionitis	Anesthetic administration	No	Medication administration

Clark. Case definition of amniotic fluid embolism to improve quality of clinical and translational research. Am J Obstet Gynecol 2016.

Наиболее распространенными заболеваниями кодируемыми по ошибке:

- гиповолемический шок
 - анестезиологические осложнения
 - тромбоэмболия лёгочной артерии
 - септический шок
 - анафилактический шок



ID Number:



UK Obstetric Surveillance System

Amniotic Fluid Embolism Study 01/15


Data Collection Form - CASE

Case Definition:

- EITHER** a clinical diagnosis of AFE (acute hypotension or cardiac arrest, acute hypoxia or coagulopathy in the absence of any other potential explanation for the symptoms and signs observed)
- OR** a pathological diagnosis (presence of fetal squames or hair in the lungs).

...возникшие без явно на то причин острая гипотония или остановка сердца, острая гипоксия или коагулопатия...

International Network of Obstetric Survey Systems (INOSS)



‘an acute cardio-respiratory collapse within 6 hours after labour, birth or ruptured membranes, with no other identifiable cause, followed by acute coagulopathy in those women who survive the initial event’

Острый кардио-респираторный коллапс в течение 6 часов после родов, во время родов или разрыва плодных оболочек, без какой-либо другой явной причины, за которым следует острая коагулопатия у тех женщины, которые выжили после начальных событий

Частота АФЕ

В среднем 2,5 на 100 000

Clark SL. Amniotic fluid embolism. Obstet Gynecol 2014; 123:337–348




The Journal of Maternal-Fetal & Neonatal Medicine

Anesthetic management of amniotic fluid embolism -- a multi-center, prospective, cohort study

Shiri Skolnik, Alexander Ioscovich, Leonid A. Eidelman, Atara Davis, Anat Shmueli, Amir Aviram & Sharon Orbach-Zinger



Published online: 22 Nov 2017.



Анализ случаев АФЕ за 10 лет (2005 – 2015 г.)


20 случаев, **4.1 на 100 000** (1 на 25 000)

Comparison of the Different Definition Criteria for the Diagnosis of Amniotic Fluid Embolism

Obstetrics and Gynaecology
Section

HIROSHI KOBAYASHI¹, JURIA AKASAKA², KATSUHIKO NARUSE³, TOSHIYUKI SADO⁴, TAIHEI TSUNEMI⁵, EMIKO NIRO⁶, KANA IWAI⁷

Journal of Clinical and Diagnostic Research. 2017 Jul, Vol-11(7): QC18-QC21



Сравнение различных определений АФЭ

Только **38,9%** рожениц подходили трем наборам критериев определения АФЭ (США, Великобритания и Япония)

Апрель 2005 – Декабрь 2012 года

26 случаев с АФЭ, 18 из которых подтвердились

Смертность AFE

- Великобритания: 0,3 на 100 000

Fitzpatrick K, Tuffnell D, Kurinczuk J, Knight M. Incidence, risk factors, management and outcomes of amniotic-fluid embolism: a population-based cohort and nested case-control study. *BJOG* **2016**; 123:100–109

- США: 1,3 на 100 000

Knight M, Berg C, Brocklehurst P, et al. Amniotic fluid embolism incidence, risk factors and outcomes: a review and recommendations. *BMC Pregnancy Childbirth* 2012; 12:7

- Канада: 0,8 на 100 000

Kramer MS, Abenhaim H, Dahhou M, et al. Incidence, risk factors, and consequences of amniotic fluid embolism. *Paediatr Perinat Epidemiol* 2013; 27:436–441

- Новая Зеландия и Австралия: 0,8 на 100 000

McDonnell et al. Amniotic fluid embolism: an Australian-New Zealand population-based study *BMC Pregnancy and Childbirth* (2015) 15:352

- Китай: 4,4 на 100 000

Mu et al. Amniotic fluid embolism as a cause of maternal mortality in China between 1996 and 2013: a population-based retrospective study. *BMC Pregnancy and Childbirth* (**2016**) 16:316

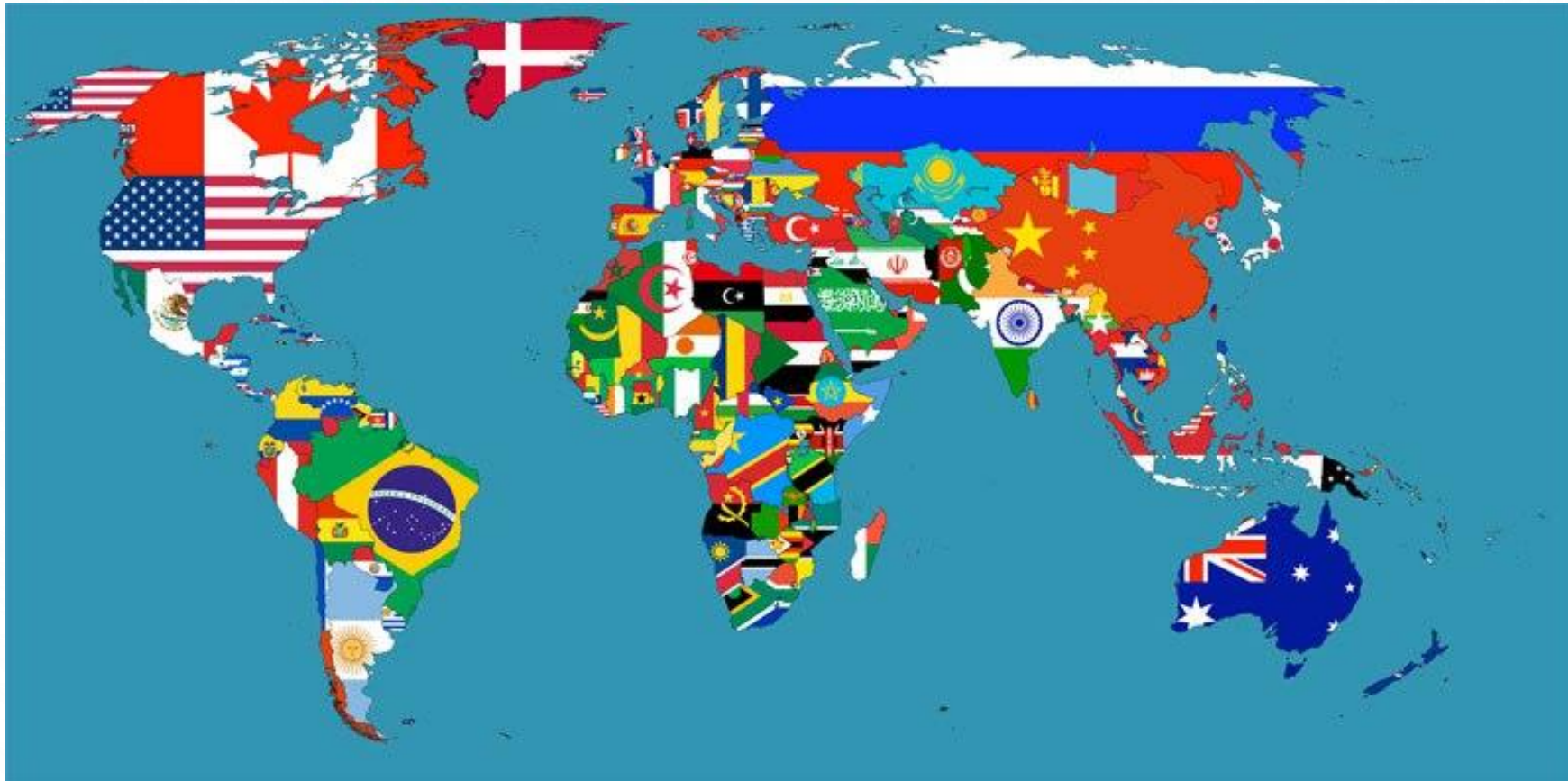- Франция 0,95 на 100 000

Bonnet, Marie-Pierre MD, PhD et al. Maternal Death Due to AFE: A National Study in France. *Anesthesia & Analgesia*: **September 28, 2017**

Смертность AFE

В среднем 0,5 – 1,7 на 100 000

Conde-Agudelo A, Romero R. Amniotic fluid embolism: an evidence-based review.
Am J Obstet Gynecol 2009; 201:445e1–445e13



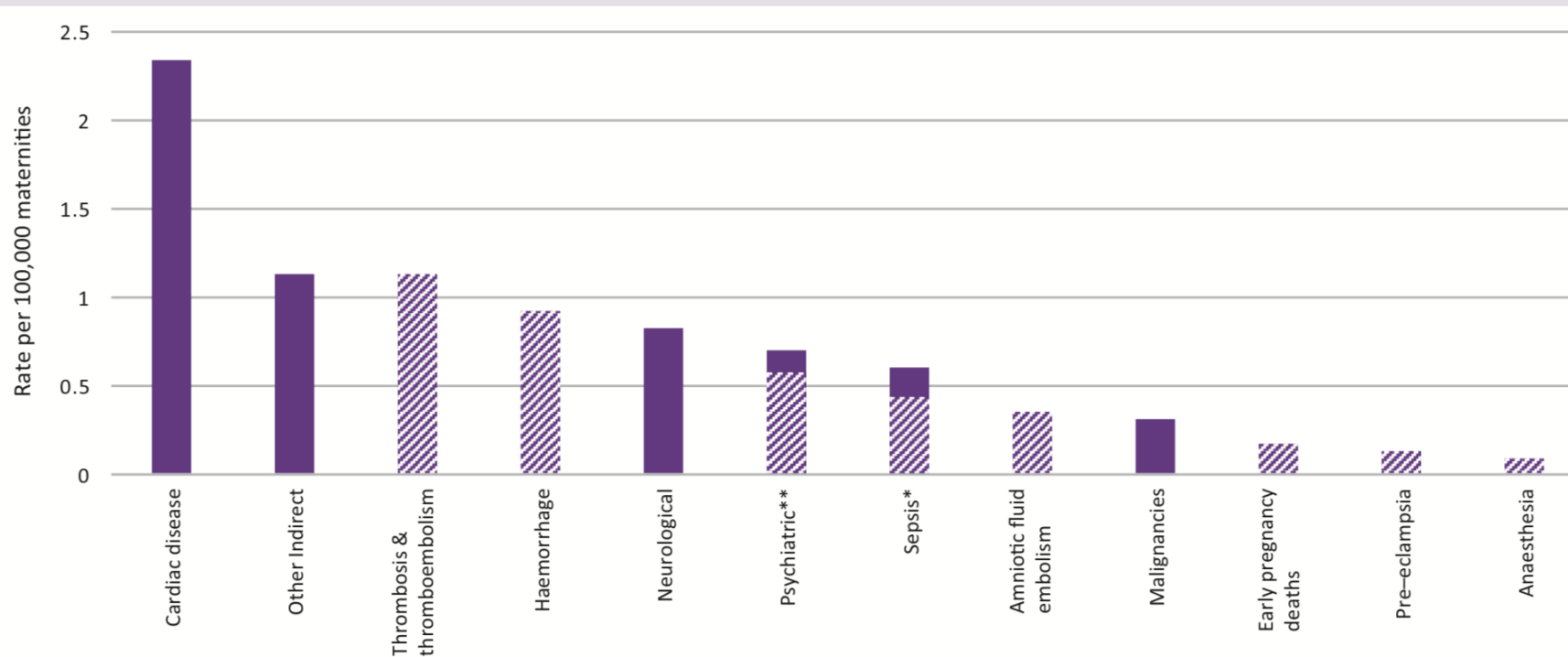
2 место среди прямых причин связанных с беременностью в 2010-12

5 место среди прямых причин связанных с беременностью

Saving Lives, Improving Mothers' Care

Lessons learned to inform maternity care from the
UK and Ireland Confidential Enquiries into Maternal
Deaths and Morbidity 2013–15

Figure 2.3: Maternal mortality by cause 2013–15



December 2017

Maternal Death Due to Amniotic Fluid Embolism: A National Study in France.

Bonnet, Marie-Pierre MD, PhD; Zlotnik, Diane MD; Saucedo, Monica MD, PhD; Chassard, Dominique MD, PhD; Bouvier-Colle, Marie-Hélène PhD; Deneux-Tharaux, Catherine MD, PhD; for the French National Experts Committee on Maternal Mortality

Anesthesia & Analgesia: Post Author Corrections: September 28, 2017

Материнская смерть от АФЕ:


национальное исследование во Франции 2007 – 2011 г.

39 случаев – **36 летальные...**

Летальность 92%

Anesthetic management of amniotic fluid embolism -- a multi-center, prospective, cohort study

Shiri Skolnik, Alexander Ioscovich, Leonid A. Eidelman, Atara Davis, Anat Shmueli, Amir Aviram & Sharon Orbach-Zinger



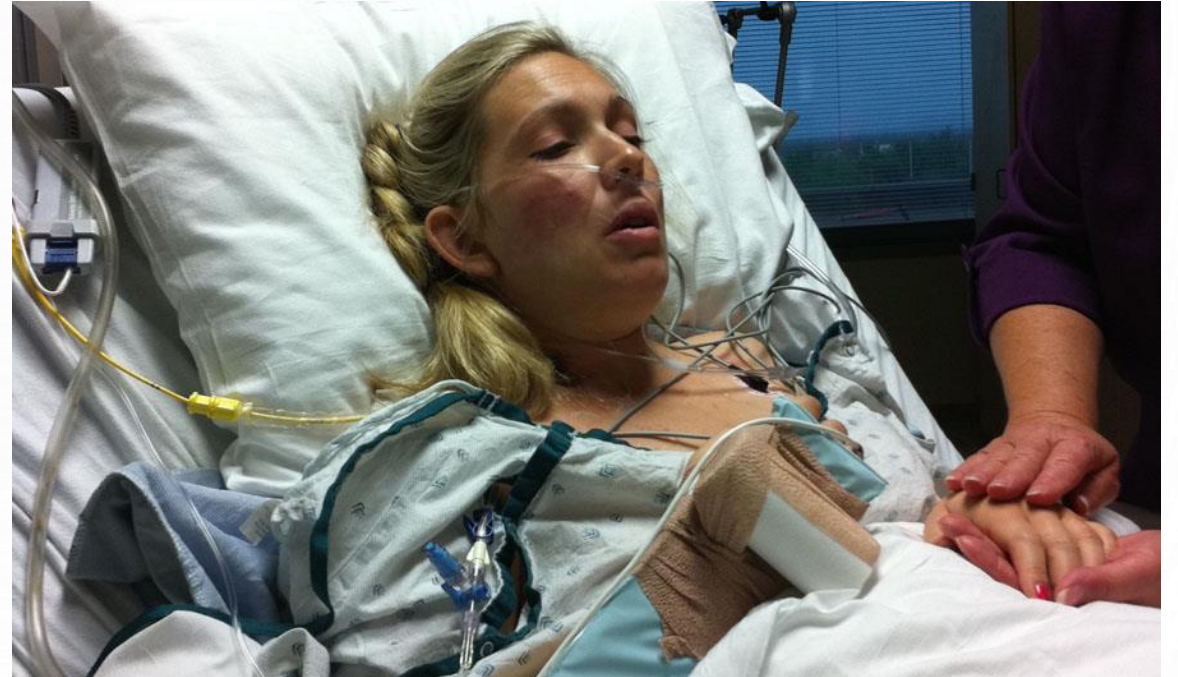11 случаев остановки сердца

Среднее время от проявлений симптомов АФЕ до родоразрешения составило **10,3 ± 7,0 мин**

Выживаемость АФЕ

В 1980-х годах около 20%, в настоящее время около 80% ^{1,2,3}

В случае успешного исхода до 60% выживших остаются с неврологическими дефицитом ⁴



1. Abenhaim HA, Azoulay L, Kramer MS, Leduc L: Incidence and risk factors of amniotic fluid embolisms: A population-based study on 3 million births in the United States. *Am J Obstet Gynecol* 2008; 199:49 – 8
2. Knight M, Tuffnell D, Brocklehurst P, Spark P, Kurinczuk JJ, UK Obstetric Surveillance System: Incidence and risk factors for amniotic-fluid embolism. *Obstet Gynecol* 2010; 115: 910 –7
3. Gei AF, Vadhera RB, Hankins GD: Embolism during pregnancy: Thrombus, air, and amniotic fluid. *Anesthesiol Clin North America* 2003; 21:165– 82
4. Tuffnell DJ. United kingdom amniotic fluid embolism register. *BJOG* 2005; 112:1625–1629.

Факторы риска AFE

DOI: 10.1111/1471-0528.13300
www.bjog.org

General obstetrics

Incidence, risk factors, management and outcomes of amniotic-fluid embolism: a population-based cohort and nested case-control study

KE Fitzpatrick,^a D Tuffnell,^b JJ Kurinczuk,^a M Knight^a

^a National Perinatal Epidemiology Unit, University of Oxford, Oxford, UK ^b Bradford Teaching Hospitals NHS Foundation Trust, Bradford, UK

Correspondence: KE Fitzpatrick, National Perinatal Epidemiology Unit, University of Oxford, Old Road Campus, Oxford OX3 7LF, UK.
Email Kate.fitzpatrick@npeu.ox.ac.uk

Accepted 7 December 2014. Published Online 12 February 2015.

120 случаев AFE

Февраля 2005 - Январь 2014

UK Obstetric Surveillance

System (UKOSS)

53% произошли во время родов, в среднем сроке 39 недель (28-42 нед.)

47% после родов, в среднем через 19 минут (1 мин. – 6 ч. 27 мин.)

Факторы риска АФЕ

Table 1. Comparison of characteristics of cases and controls

Risk factor	No. (%) of cases (n = 120)	No. (%) of controls (n = 3834)	Unadjusted OR (95% CI)	P-value	Adjusted OR (95% CI)*	P-value
Sociodemographic factors						
Age (in years)						
<35	74 (62)	3062 (80)	1			
35 or older	46 (38)	766 (20)	2.48 (1.71–3.62)	<0.0001	2.15 (1.43–3.23)	0.0002
Missing	0 (0)	6 (0)				
Current pregnancy						
Multiple pregnancy						
No	106 (88)	3786 (99)	1		1	
Yes	14 (12)	48 (1)	10.42 (5.57–19.48)	<0.0001	7.75 (3.60–16.69)	<0.0001
Induction of labour using any method						
No	71 (59)	2921 (76)	1		1	
Yes	49 (41)	908 (24)	2.22 (1.53–3.22)	<0.0001	2.53 (1.70–3.75)	<0.0001
Missing	0 (0)	5 (0)				
Placenta praevia						
No	116 (97)	3797 (99)	1		1	
Yes	3 (3)	22 (1)	4.46 (1.32–15.12)	0.0163	5.75 (1.64–20.19)	0.0064
Missing	1 (1)	15 (0)				

Возраст > 35, риск 2,5 раза

Многоплодная беременность, риск 10,5 раз

Любая индукция родов, риск 2,2 раза

Предлежание плаценты, риск 4,5 раза

Прогнозирование, профилактика, биомаркеры


THE JOURNAL OF
Obstetrics and Gynaecology Research

doi:10.1111/jog.13453



J. Obstet. Gynaecol. Res. 2017

Squamous cell carcinoma antigen as a novel candidate marker for amniotic fluid embolism

Natsuki Koike¹ , Hidekazu Oi², Katsuhiko Naruse¹, Naohiro Kanayama³ and Hiroshi Kobayashi¹

¹Department of Obstetrics and Gynecology, Nara Medical University, Nara, ²Department of Obstetrics and Gynecology, Kindai University Nara Hospital, Ikoma, ³Department of Obstetrics and Gynecology, Hamamatsu University School of Medicine, Hamamatsu, Japan

Squamous cell carcinoma – антиген ???

Чувствительность 60,0%

Специфичность 89,2%



Amniotic fluid embolism: despite progress, challenges remain

CONCLUSION

Although the incidence of AFE continues to be low and the mortality has been decreasing over the past few decades, this potentially devastating syndrome remains a feared entity in both the obstetric and critical care realms. Prompt identification and aggressive supportive measures are the mainstay of treatment and involve the interdisciplinary efforts from multiple clinical specialty teams. There is an acute need for better ways to diagnose AFE early, with a number of promising biomarkers currently in various stages of development and investigation.

Kathryn J. Balingera^a, Melissa T. Chu Lam^b, Heidi H. Hon^a, Stanislaw P. Stawicki^a, and James N. Anastasi^b

Из за молниеносного прогрессирования симптомов АФЕ, все биомаркеры имеют ограниченную клиническую ценность, и ни один из них не обеспечивает «раннего предупреждения»

Патогенез AFE

...патогенез до конца не ясен...

Предыдущая теория

Амниотическая жидкость проникает в кровотоки матери за счет разницы градиента давления

Клеточный материал вызывает обструкцию легочной артерии

ГИПОКСИЯ

Настоящая теория

Пассивное проникновение амниотической жидкости в кровотоки матери

Патологическая реакция на фетальный материал

Аномальное высвобождение эндогенных воспалительных медиаторов «Анафилактоидный синдром беременных»³

Попадание фетального материала в кровотоки матери порой происходит без каких либо проявлений¹, и он **обнаруживается почти у 1/3 рожениц²**

1. Tamura N, Farhana M, Oda T, Itoh H, Kanayama N. Amniotic fluid embolism: Pathophysiology from the perspective of pathology. J Obstet Gynaecol Res. **2017 Feb 11**
2. Benson MD. A hypothesis regarding complement activation and amniotic fluid embolism. Med Hypotheses 2007; 68:1019–1025
3. Conde-Agudelo A, Romero R. Amniotic fluid embolism: an evidence-based review. Am J Obstet Gynecol 2009; 201: 445 e1–445 13.

Pulmonary vascular obstruction by squamous cells is not involved in amniotic fluid embolism

Mark Funk, MD, Alexander Damron, MD, Venkata Bandi, MD, Kjersti Aagaard, MD, PhD, Reka Szigeti, MD, Steven Clark, MD

Departments of Obstetrics and Gynecology and Pathology, Baylor College of Medicine and Ben Taub Hospital, 6651 Main Street, Suite F1096, Houston, TX 77030



Обструкция легочных капилляров клеточным материалом **не участвует в патогенезе** развития эмболии амниотической жидкостью

Были взяты образцы околоплодных вод у 30 рожениц при спонтанном разрыве плодных оболочек во время родов или во время амниотомии при кесарево сечение


Среднее количество клеток в околоплодной жидкости составило **695 ± 600 клеток/мл** (ДИ 99,9% 159-1231, диапазон 33-2637)

Средняя разница между тремя образцами у одной женщины 18%

Для образцов, содержащих > 1000 клеток/мл, разница составляла 5%

480 миллионов альвеолярных единиц в легком
280 миллиардов легочных капилляров (сред

*2637 клеток * 1000 мл = 2,6 миллиона клеток
менее 0,1% альвеолярных единиц*



«...Такая обструкция была бы **клинически
незначимой**...»



А.П.Зильбер, Е.М.Шифман
Акушерство глазами анестезиолога



Издательство Петрозаводского университета
Петрозаводск * 1997

**Ничего не
меняется!
Прошло 20 лет...**

**Все новое – это хорошо
забытое старое...**

Долгое время существовало мнение, что лёгочная артериальная гипертензия вызвана обструкцией лёгочных капилляров механическими примесями (чешуйки, пушковые волосы, муцин и т.д.), но поскольку в 1 мл околоплодных вод содержится в среднем около 500-600 клеток, то для того, чтобы они создали преграду лёгочному кровотоку необходимо было бы, чтобы лёгкие профильтровали около семи литров амниотической жидкости, для чего требуются околоплодные воды, по крайней мере, шести беременных женщин.

Более правдоподобной кажется гипотеза о повышении лёгочного сосудистого сопротивления с возникновением кардио-пульмонального шока под воздействием, главным образом, простагландина F_{2a} .

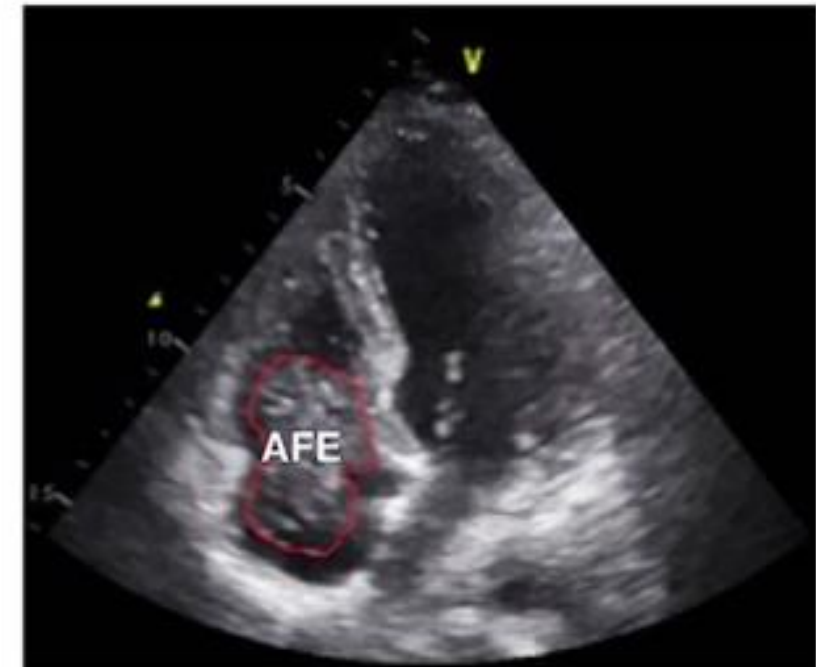
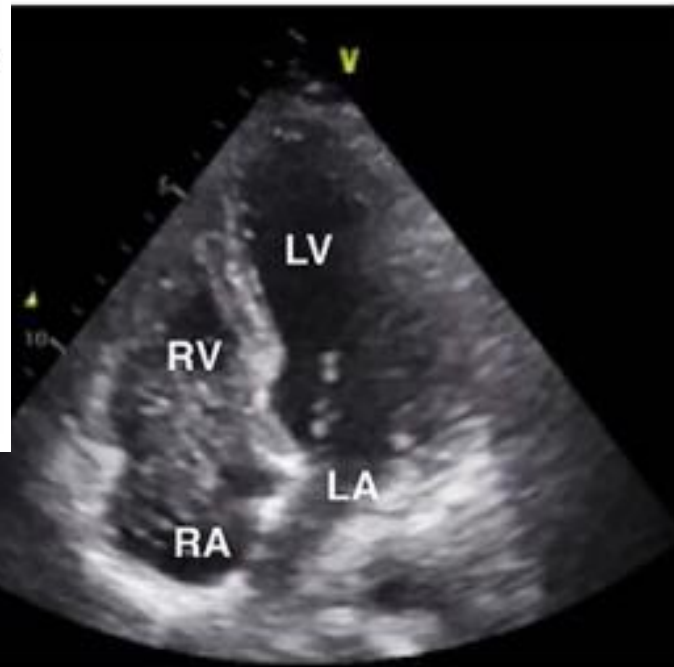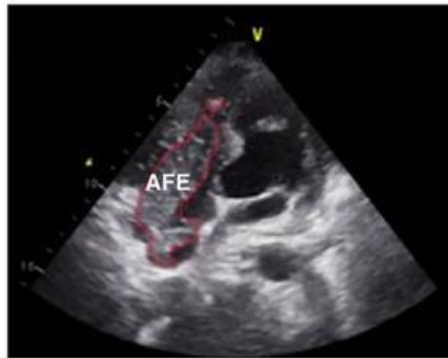
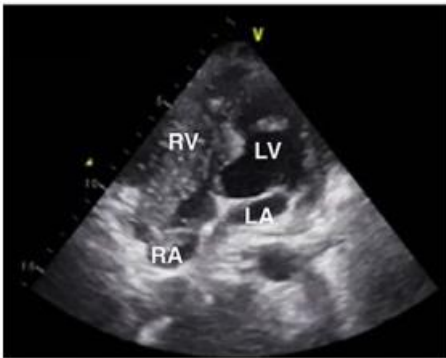
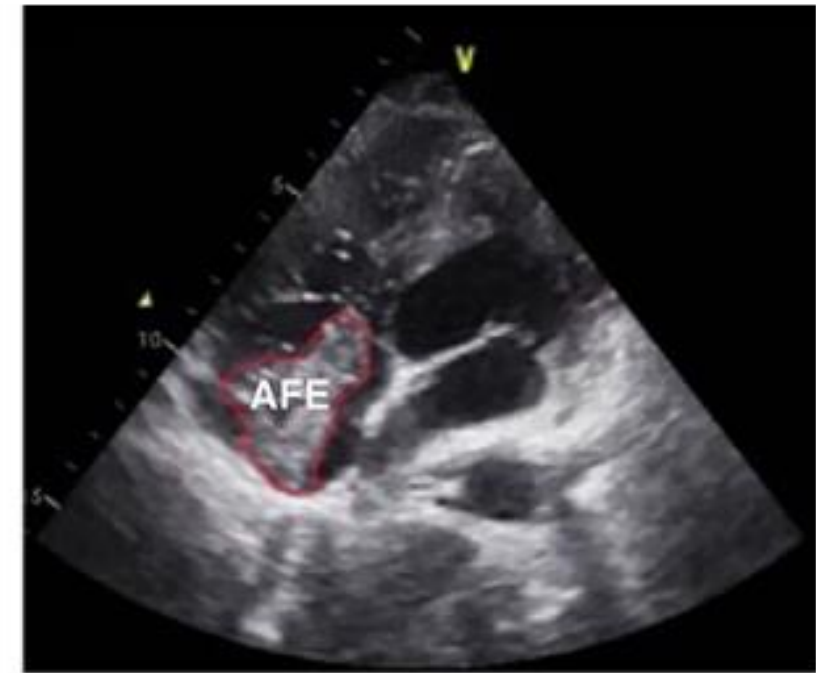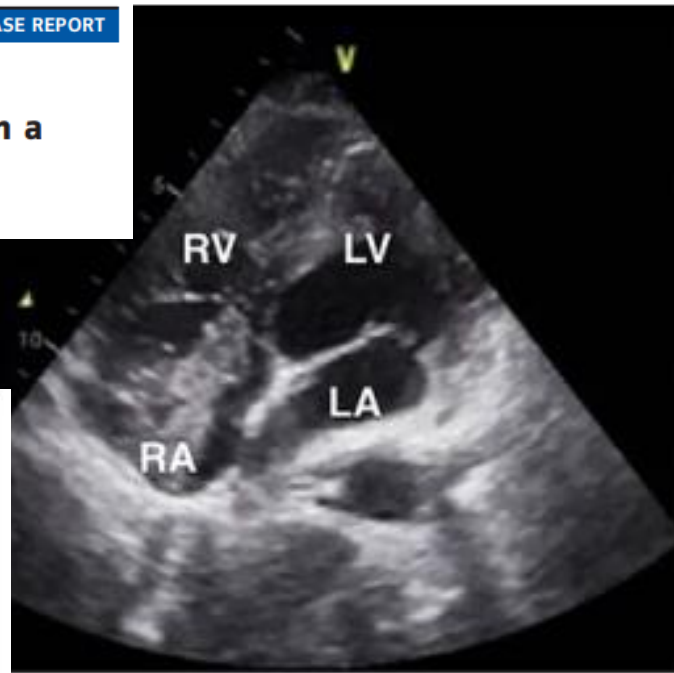
В экспериментах на животных неоднократно отмечалось развитие лёгочной гипертензии и кардио-пульмонального шока при внутривенном введении амниотической жидкости, взятой во время родов, но не в середине беременности [158]. Основное различие в составе околоплодных вод в эти моменты - высокая концентрация простагландинов к моменту родов. Правда, описаны эмболии околоплодными водами в ранние сроки беременности при высоком надрыве плодного пузыря [50], но в ранних сроках амниотическая эмболия больше проявляется коагулопатией и в меньшей степени – кардиопульмональным шоком.

Right heart masses demonstrated by echocardiography in a patient with amniotic fluid embolism during labour

K. H. Maack¹, K. Munk², K. Dahl³, H. H. Jørgensen⁴, A. Christiansen⁵ and R. B. Helmig³

➤ Длительность первой

➤ Вторая и третья



трикуспидальная регу


Conde-Agudelo A, Romero R. Amniotic fluid based review. Am J Obstet Gynecol (2009) 20

Клиническая картина (двухфазный ответ на AFE)

Вторая фаза (геморрагическая)

- Левожелудочковая недостаточность
- Бивентрикулярная недостаточность
- Отек легких (ОРДС)
- **Атония матки, коагулопатия и ДВС**





Только **38,9%** рожениц подходили трем наборам критериев определения АФЕ (США, Великобритания и Япония)

Большинство японских акушеров включают «рожениц с кровотечением без кардио-респираторного коллапса в качестве **первых проявлений АФЕ**»^{1,2,3}

1. Hasegawa J, Sekizawa A, Tanaka H, Katsuragi S, Osato K, Murakoshi T, et al. Maternal death exploratory committee in Japan; Japan association of obstetricians and gynecologists. current status of pregnancy-related maternal mortality in Japan: a report from the maternal death exploratory committee in Japan. *BMJ Open*. **2016** ;6(3):e010304.
2. Kanayama N, Inori J, Ishibashi-Ueda H, Takeuchi M, Nakayama M, Kimura S, [5] et al. Maternal death analysis from the Japanese autopsy registry for recent 16 years: significance of amniotic fluid embolism. *J Obstet Gynaecol Res*. 2011;37(1):58-63.
3. Hasegawa A, Murakoshi T, Otsuki Y, Torii Y. Clinical course of disseminated intravascular coagulopathy-type amniotic fluid embolism: A report of three cases. *J Obstet Gynaecol Res*. **2016** ;42(12):1881-85.

??? «AFE матки» ???

Локальный поток амниотической жидкости в ткани матки *может вызвать «анафилактоидную реакцию в матке»*, в результате чего развивается ДВС синдром или атоническое кровотечение ¹

Члены сообществ *Maternal Mortality Evaluation Committee* и *Association of Obstetricians and Gynaecologists* в Японии

«...тяжелые случаи ДВС или атонического кровотечения, которые не поддаются различным методам лечения, считать

«легким/слабым AFE»

Наличие в сосудах матки **компонентов амниотической жидкости и эмбриональных материалов**, не является специфическим показателем для AFE и присутствует **почти у одной трети рожениц**, и **не всегда приводит к ДВС или AFE** ^{1, 2}

??? «**AFE матки**» ???



1. Benson MD, Cheema N, Kaufman MW, Goldschmidt RA, Beaumont JL. Uterine intravascular foetal material and coagulopathy at peripartum hysterectomy. *Gynecol Obstet Invest.* 2012;73(2):158-61.
2. Nakagami H, Kajihara T, Kamei Y, Ishihara O, Kayano H, Sasaki A et al. Amniotic components in the uterine vasculature and their role in amniotic fluid embolism. *J Obstet Gynaecol Res.* **2015** ;41(6):870-75.

Disseminated intravascular coagulation type amniotic fluid embolism

[R. Pujari, H. Rees](#)

Department of Anatomical Pathology, The Royal Women's Hospital, Melbourne, Australia

Гистология подтвердила наличие расширенных тромбированных сосудов в цервикальной и перешейковой частях, содержащих компоненты амниотической жидкости

Возможна локальная анафилактоидная реакция в матке

Основные направления в терапии AFE

Review Article

iMedPub Journals
<http://www.imedpub.com/>

Journal of Medical Toxicology and Clinical Forensic Medicine

2016

Vol.2 No.2:6

ISSN 2471-9641

DOI: 10.21767/2471-9641.100018

Amniotic Fluid Embolism: An Update of the Evidence

Isabella Piva, Scutiero G and Greco P

Department of Morphology, Surgery and Experimental Medicine, University of Ferrara, Ferrara, Italy

- Адекватная оксигенация
 - Гемодинамическая стабильность
 - Лабораторные тесты
 - Центральный венозный доступ
 - Экстренное кесарево сечение
 - Послеродовый период

Гемодинамическая стабильность

Price et al. *Critical Care* 2010, **14**:R169
<http://ccforum.com/content/14/5/R169>



RESEARCH

Open Access

Pulmonary vascular and right ventricular dysfunction in adult critical care: current and emerging options for management: a systematic literature review

Laura C Price^{1†}, Stephen J Wort^{1†}, Simon J Finney¹, Philip S Marino¹, Stephen J Brett²



Легочная гипертензия (повышенное сопротивление легочных сосудов)

Правожелудочковая недостаточность

+/- Левожелудочковая недостаточность

Гемодинамическая стабильность

Сопротивление
легочных сосудов

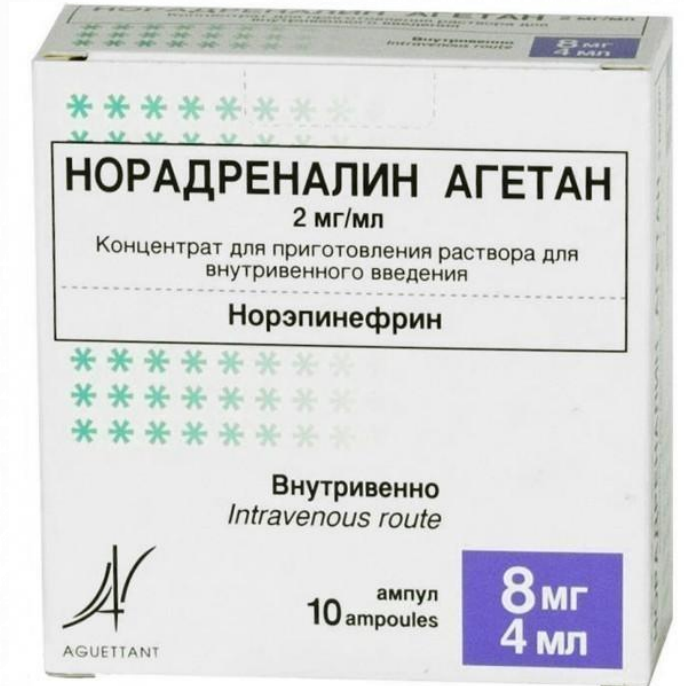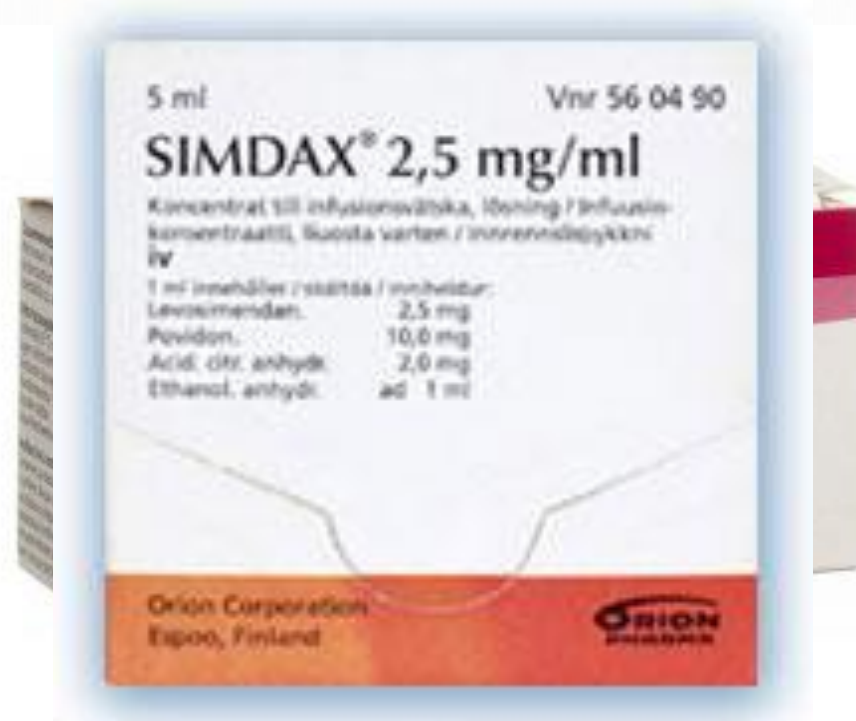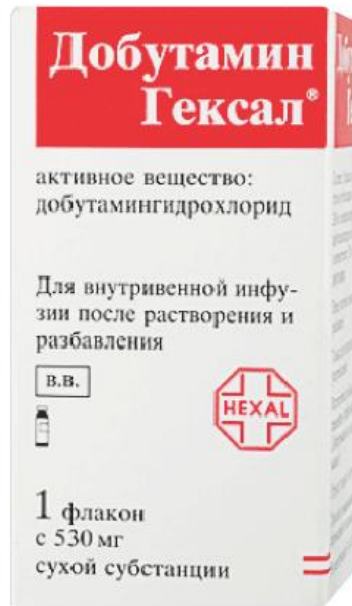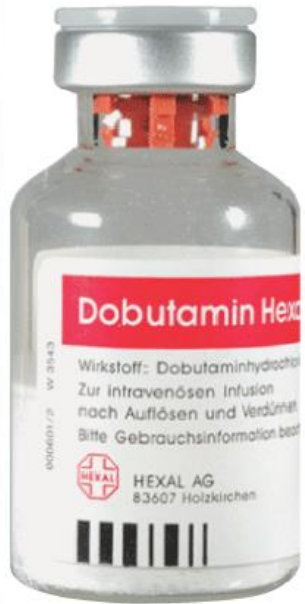Сопротивление легочных сосудов /
системное сосудистое сопротивление

Table 5 Pulmonary vascular properties of vasoactive agents

	CI	PVR	SVR	PVR/SVR	Tachycardia	Renal ^a /metabolic
Vasopressors				Dose related		
NE	+	+	++	+/-	+	Lactic acidosis
PHE ОСТОРОЖНО	-	++	+	+	-	-
Low-dose AVP	+/-	+/-	++	-	-	Diuresis ++
Inotropes						
Dobutamine <5 µg/kg/min	++	-	-	-	+	
Dopamine	+	+/-	+	+	++	Natriuresis
Epinephrine	++	-	++	-	++	Lactic acidosis
Inodilators						
PDE IIIs СИЛЬНЫЕ	++	-	-	-	+/-	-
Levosimendan	++	-	-	-	-	-

AVP, arginine vasopressin; NE, norepinephrine; PDE IIIs, phosphodiesterase inhibitors; PHE, phenylephrine. ^aRenal blood flow is likely to improve with increased cardiac output and systemic blood pressure with all agents.

Гемодинамическая стабильность



Раннее начало инотропной и вазопрессорной поддержки

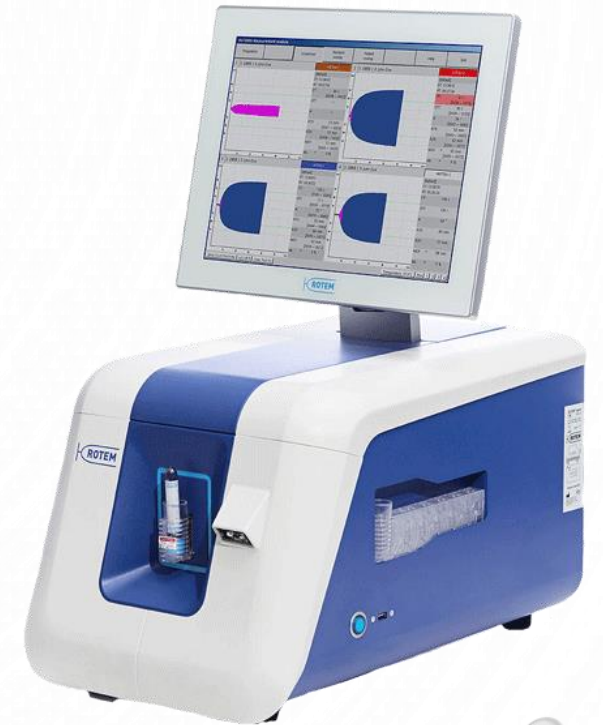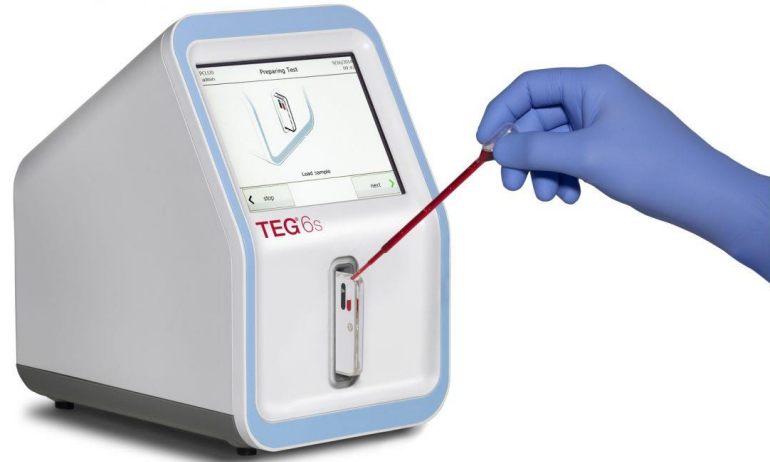Добутамин

Левосимендан

Норадреналин

Основные направления в терапии АФЕ

Лабораторные тесты

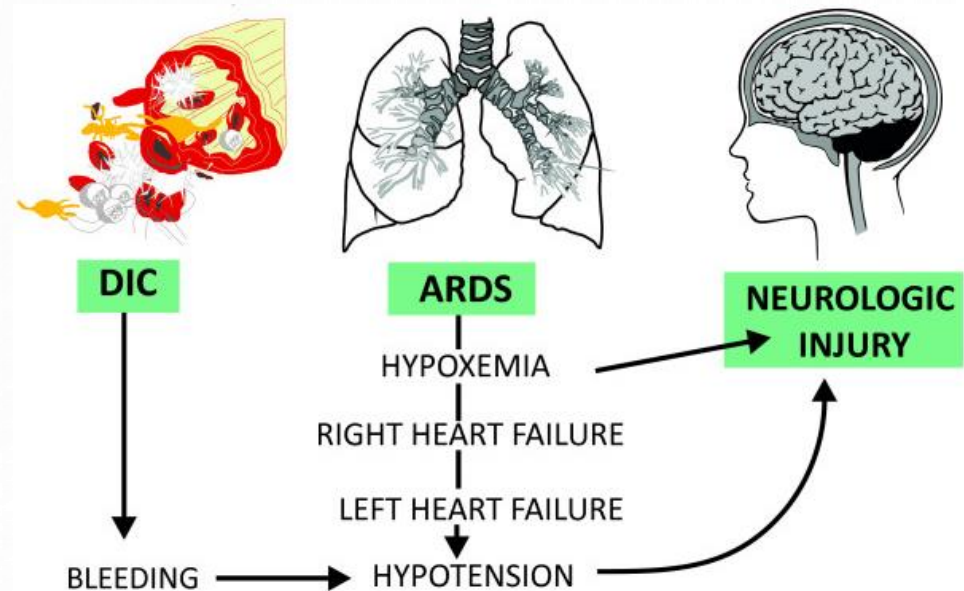
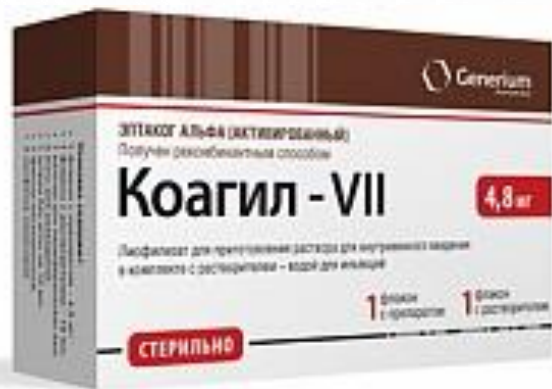

Коагулопатия – ДВС синдром

- При неконтролируемом кровотечении, **начало трансфузии** раньше хирургического вмешательства,

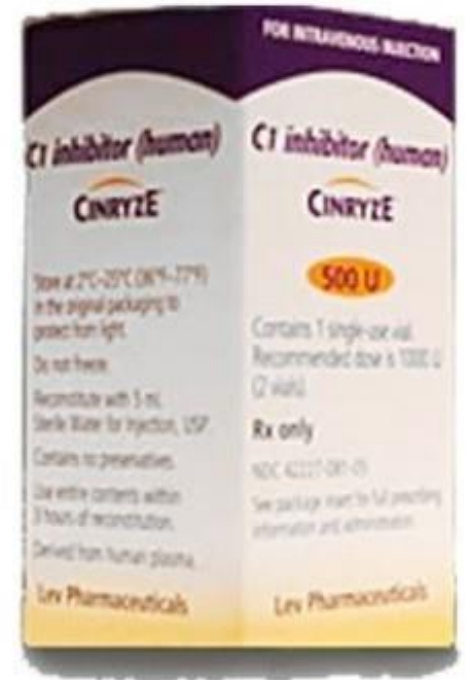преимущественно СЗП

- **Фактор VIIa**



Новое в терапии АФЕ

- Концентрат Антитромбина III ¹
- **ЭКМО** ^{2, 3, 8}
- *Целенаправленная терапия анафилаксии* ⁹
- *Концентрат C1-ингибитора* ^{5, 6}
- Гемодиализация и плазмообмен ⁴
- Оксид азота ⁷



1. Kobayashi H. Amniotic fluid embolism: anaphylactic reactions with idiosyncratic adverse response. *Obstet Gynecol Surv* 2015; 70:511–517.
2. Sharma NS, Wille KM, Bellot SC, Diaz-Guzman E. Modern use of extracorporeal life support in pregnancy and postpartum. *ASAIO J* 2015; 61:110–114.
3. Moo Suk Park, M.D. Urgent Application of Extracorporeal Membrane Oxygenation in Amniotic Fluid Embolism. *Korean Journal of Critical Care Medicine* **2016**; 31(3): 179-180.
4. Ogihara T, Morimoto K, Kaneko Y. Continuous hemodiafiltration for potential amniotic fluid embolism: dramatic responses observed during a 10-year period report of three cases. *Ther Apher Dial* 2012; 16:195–197.
5. Tamura N, Farhana M, Oda T, Itoh H, Kanayama N. Amniotic fluid embolism: Pathophysiology from the perspective of pathology. *J Obstet Gynaecol Res.* **2017 Feb 11**
6. Todo Y, Tamura N, Itoh H, Ikeda T, Kanayama N. Therapeutic application of C1 esterase inhibitor concentrate for clinical amniotic fluid embolism: a case report. *Clin Case Rep* 2015; 3: 673–675.
7. Derek J. Tuffnell, Elizabeth Slemeck. Amniotic fluid embolism. *Obstetrics, Gynaecology and Reproductive Medicine* (**2017**), V. 27, Issue 3, Pages 86–90
8. Tobin, C.D.. Amniotic Fluid Embolism during Dilatation and Evacuation during 2nd Trimester Treated by ACLS Guidelines, ECMO and Dialysis: A Case Report (**2017**) *J Anesth Surg* 4(2):1- 3.
9. Shadi Rezai, Alexander C. Hughes, Tracy B. Larsen, Paul N. Fuller, and Cassandra E. Henderson, “Atypical Amniotic Fluid Embolism Managed with a Novel Therapeutic Regimen,” *Case Reports in Obstetrics and Gynecology*, vol. 2017, Article ID 8458375, 6 pages, **2017**.


СОГЛАСОВАНО:

Главный внештатный специалист Министерства
здравоохранения Российской Федерации
по акушерству и гинекологии, академик РАН,
профессор



УТВЕРЖДАЮ:

Президент Российского общества
акушеров-гинекологов,
академик РАН, профессор



В.Н. Серов

- гидрокортизон 500 мг внутривенно, затем каждые 6 часов (до 2 г/24 ч)
или
- преднизолон в дозе 360-420 мг, через 10-15 минут 280-360 мг
внутривенно из расчета суммарной дозы 700-800 мг/сут, в последующие
2 суток назначают по 30 мг преднизолона 4 раза и по 30 мг 2 раза во второй
день.

ЭМБОЛИЯ АМНИОТИЧЕСКОЙ ЖИДКОСТЬЮ:

Интенсивная терапия и акушерская тактика

Клинические рекомендации

(протокол лечения)



ELSEVIER

Contents lists available at ScienceDirect

European Journal of Obstetrics & Gynecology and Reproductive Biology

journal homepage: www.elsevier.com/locate/ejogrb



Full length article

Reproductive decisions after the diagnosis of amniotic fluid embolism



Amirhossein Moaddab^a, Miranda Klassen^b, Cynthia D. Priester^a, Elvira H. Munoz^a,
Michael A. Belfort^a, Steven L. Clark^a, Gary A. Dildy^{a,*}

^a Department of Obstetrics and Gynecology, Baylor College of Medicine, Houston, TX, United States

^b Amniotic Fluid Embolism Foundation, Vista, CA, United States

Репродуктивные решения после перенесенной эмболии околоплодными водами

Было проанализировано 116 историй болезни с АФЕ, 80 женщин остались способны к дальнейшей беременности

Репродуктивные решения после диагностики эмболии околоплодными водами

European Journal of Obstetrics & Gynecology and Reproductive Biology 211 (2017) 33–36



Contents lists available at ScienceDirect

European Journal of Obstetrics & Gynecology and
Reproductive Biology

journal homepage: www.elsevier.com/locate/ejogrb



Full length article

Reproductive decisions after the diagnosis of amniotic fluid embolism



Amirhossein Moaddab^a, Miranda Klassen^b, Cynthia D. Priester^a, Elvira H. Munoz^a,
Michael A. Belfort^a, Steven L. Clark^a, Gary A. Dildy^{a,*}

^aDepartment of Obstetrics and Gynecology, Baylor College of Medicine, Houston, TX, United States

^bAmniotic Fluid Embolism Foundation, Vista, CA, United States

Последующая беременность:

2 беременность – 17 женщин

3 беременность – 5 женщин

4 беременность – 1 женщина

5 беременность – 1 женщина

34 женщины решились на
последующие беременности

Выкидыш – 7 и Аборт - 1

Естественные роды – 8

Кесарево сечение – 16

Текущая беременность – 2

Клинический случай

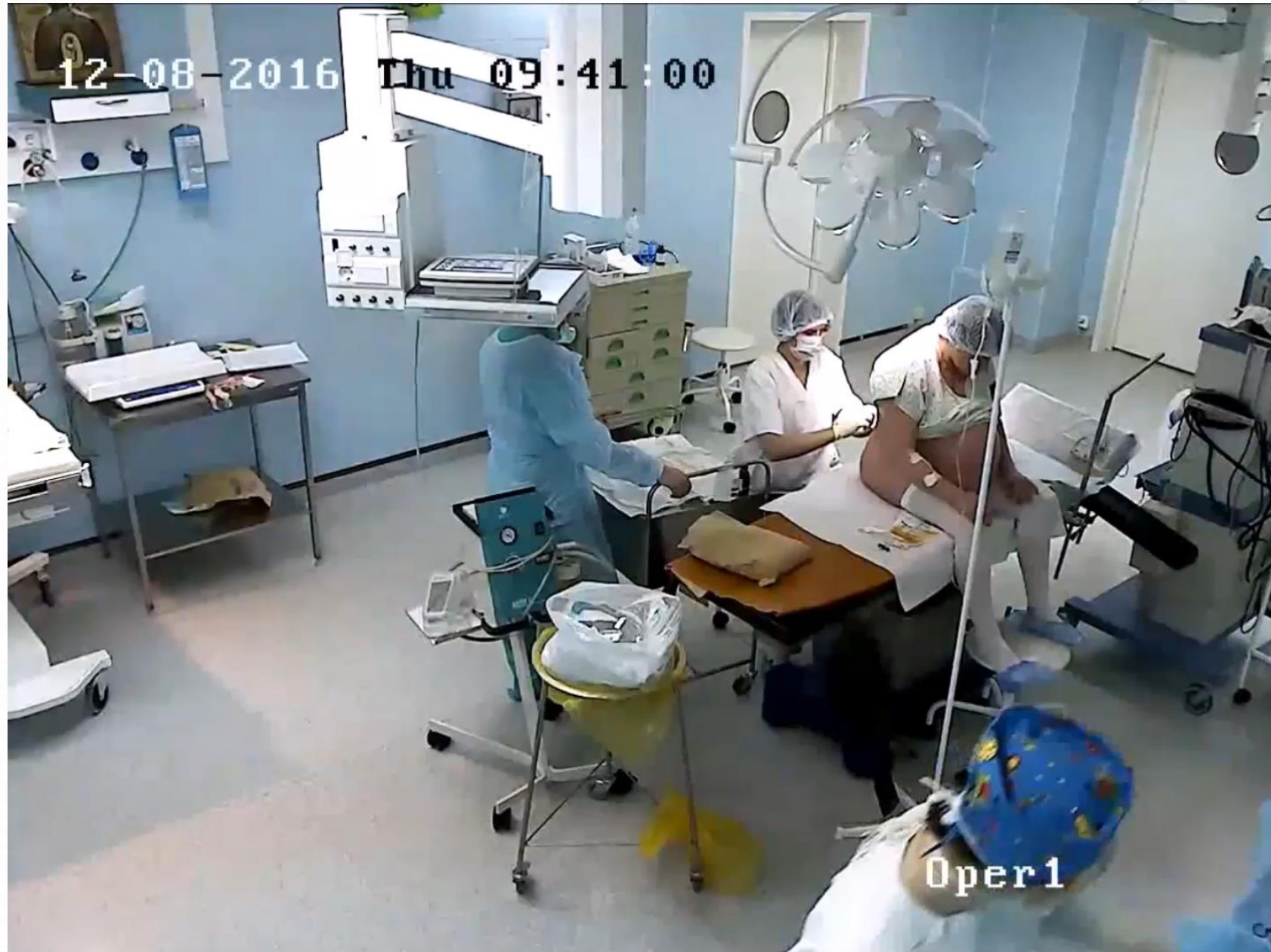**Случай успешной реанимации роженицы
с эмболией околоплодными водами**

Клинический случай

Пациентка К, 39 лет, беременность 3, роды 2, поступила в стационар Перинатального центра 8.12.16, на плановое кесарево сечение.

D.S.: Беременность 39 недель, избыточный вес плода требующий предоставления медицинской помощи, гестационный сахарный диабет, многоводие, амниотомия.

Пациентка доставлена в операционную, подготовлена к выполнению спинальной анестезии, в 9.42 проведена СА, без особенностей.



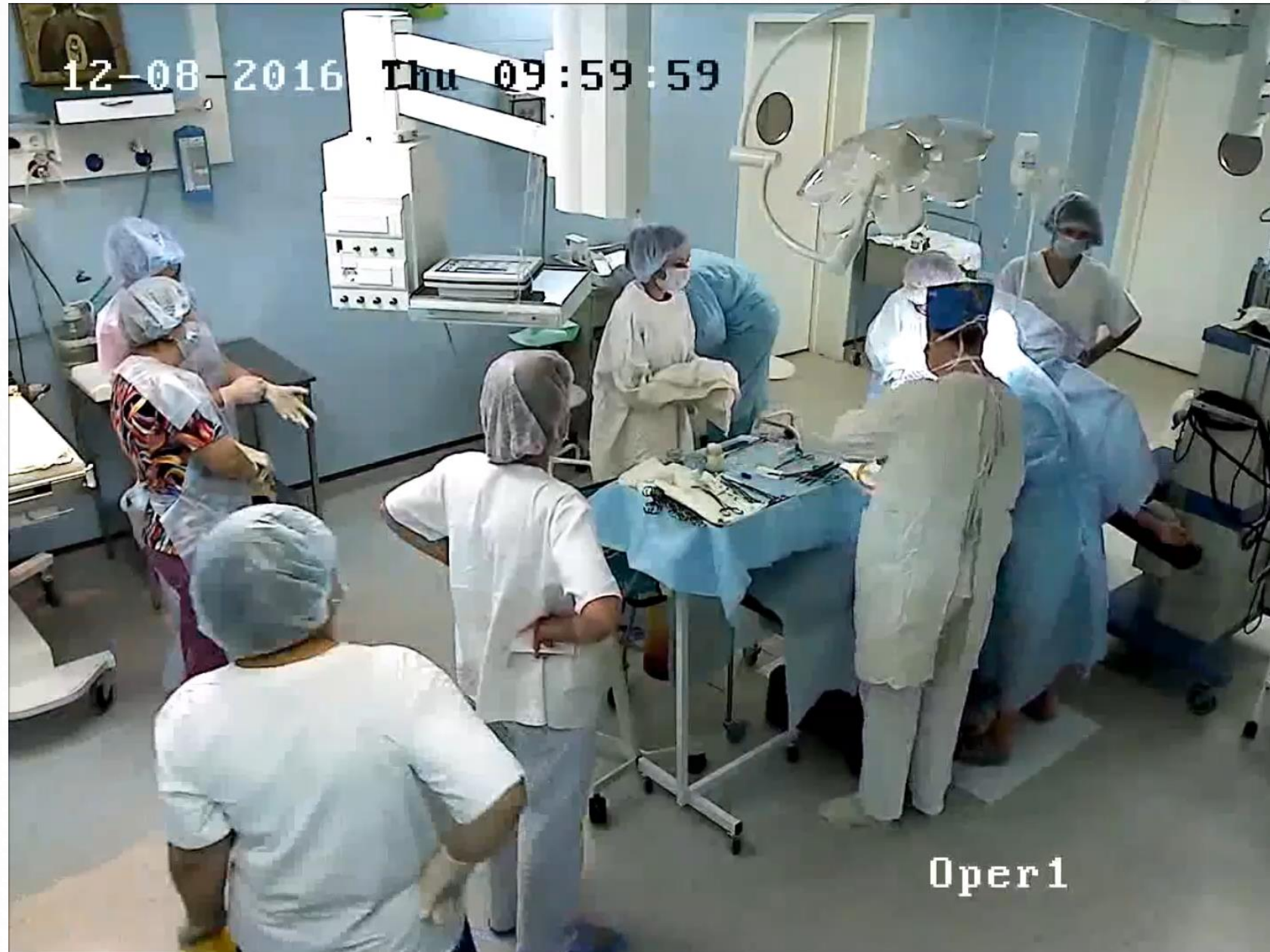
Клинический случай

В 10.00.05: была извлечена живая доношенная девочка, 8 баллов по шкале Апгара.

В 10.00.42: у пациентки возникают тонико-клонические судороги, с потерей сознания до 3 баллов по ШКГ, с угнетением дыхания, и появление акроцианоза в области лица, верхней половины грудной клетки.

Начата вентиляция 100% кислородом, подготовка к интубации трахеи.

АД = 160/100 мм рт.ст., PS = 120 уд/мин, был вызван заведующий ОАР.



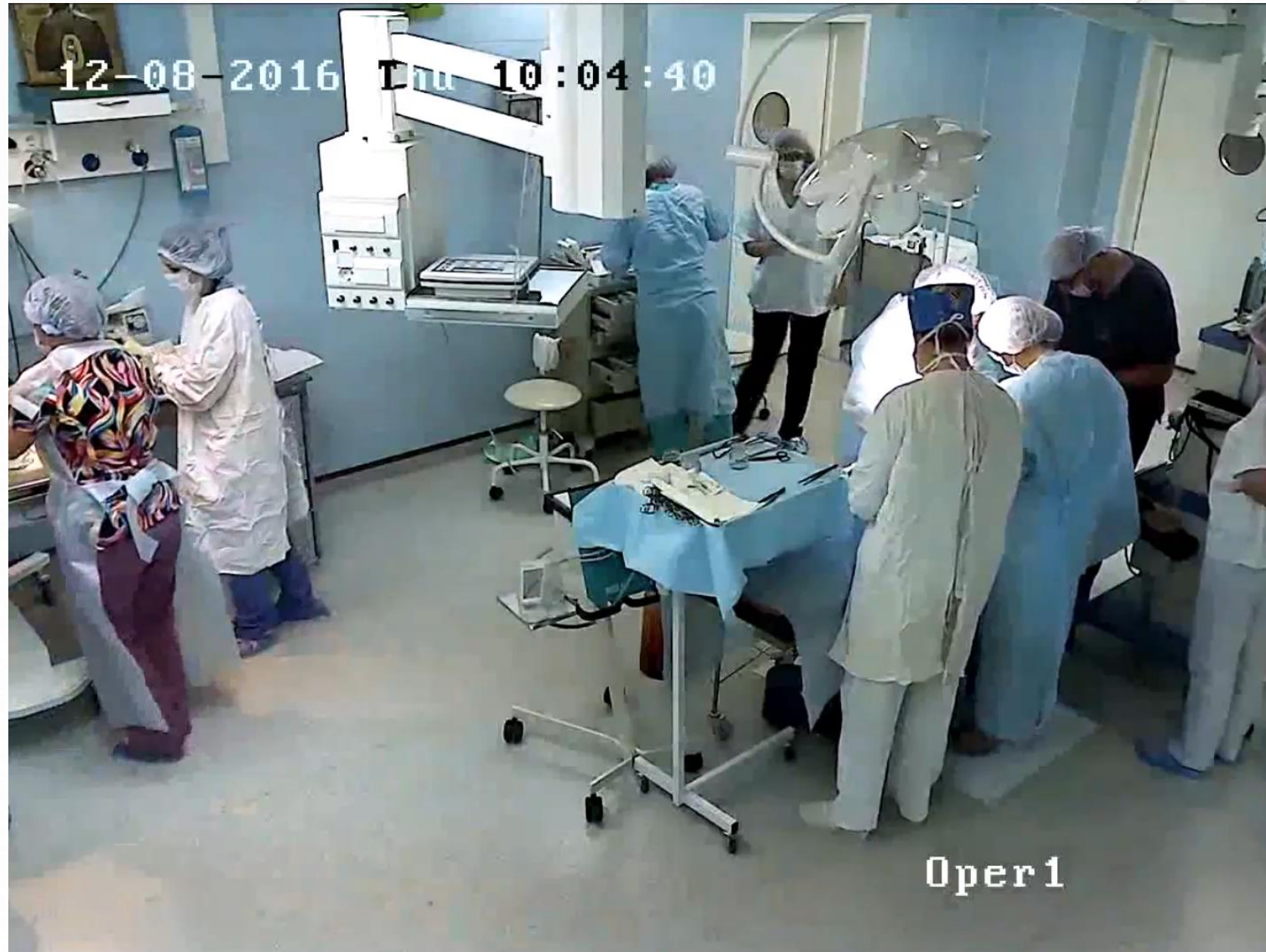Клинический случай

После интубации (RSI) через 2 минуты тенденция к гипотонии, введен Мезатон, далее инфузия Норадреналина.

В 10.09: на фоне продолжающейся гипотонии происходит остановка сердечной деятельности по типу асистолии.

Расширенные реанимационные мероприятия.

Восстановление спонтанной циркуляции через 6 минут, с нестабильной гемодинамикой, отмечается рост зубца P во II и AVF отведениях, депрессия ST.



Клинический случай

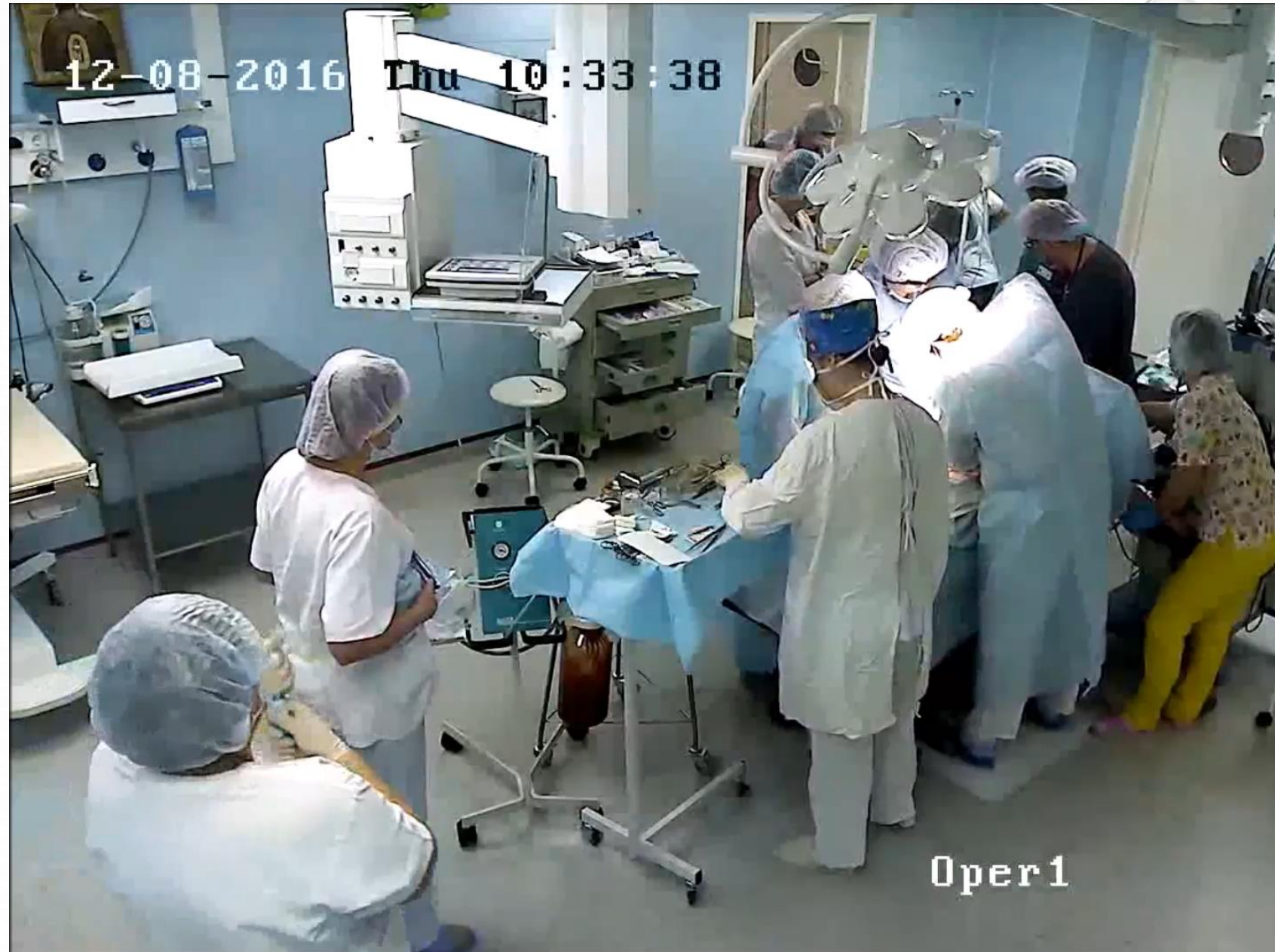Акушер-гинекологи обращают внимание на гематомы по всей поверхности матки, кровотечение из швов на матке.

Коагулопатия, на фоне продолжающегося кровотечения разворачивается Cell – Saver.

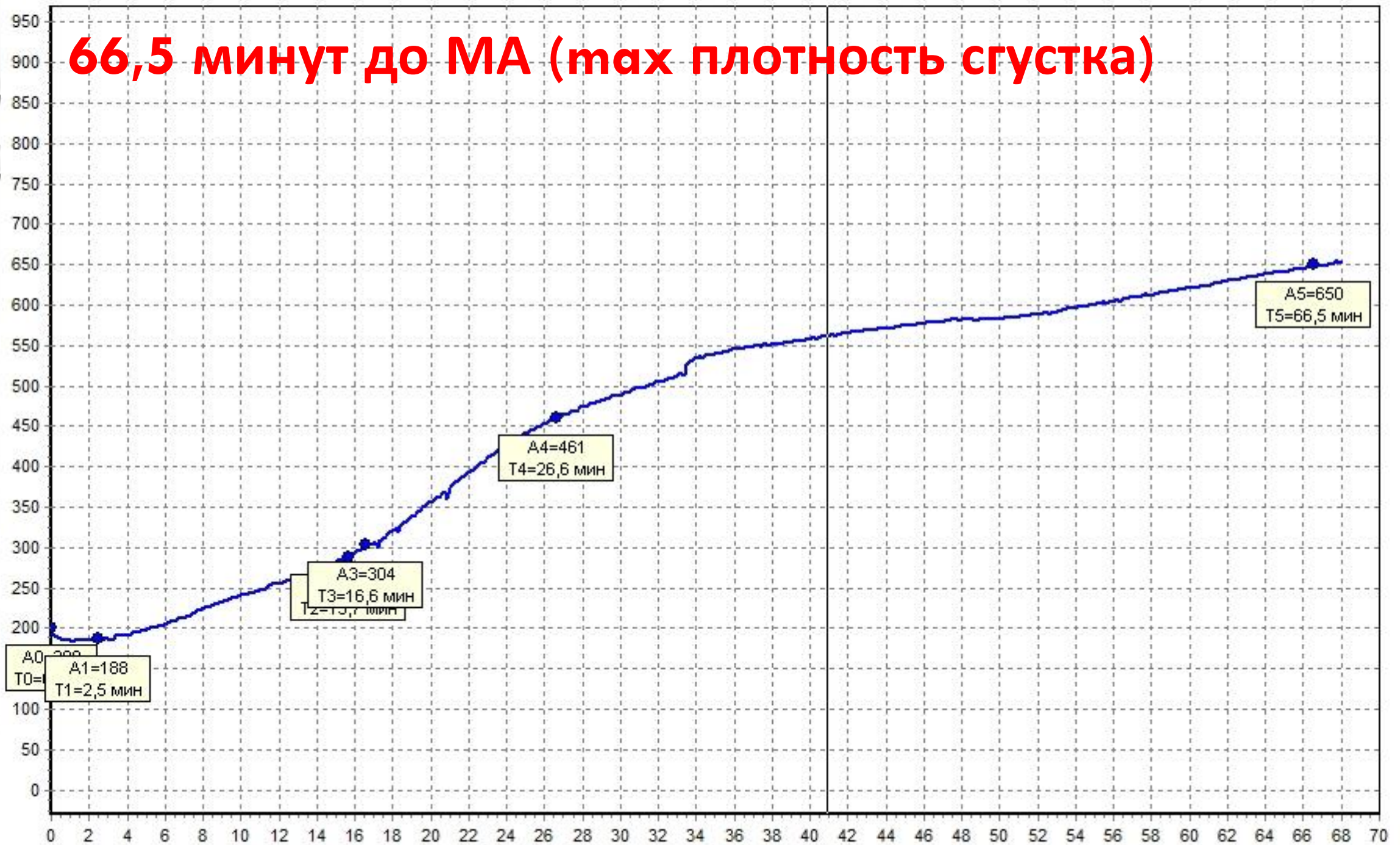
Экстирпация матки без придатков.

Проводиться инфузионная терапия, кардиотоническая, плазма- и гемотрансфузия, аутогемотрансфузия.

Проведен анализ ТЭГ, лабораторный анализ.

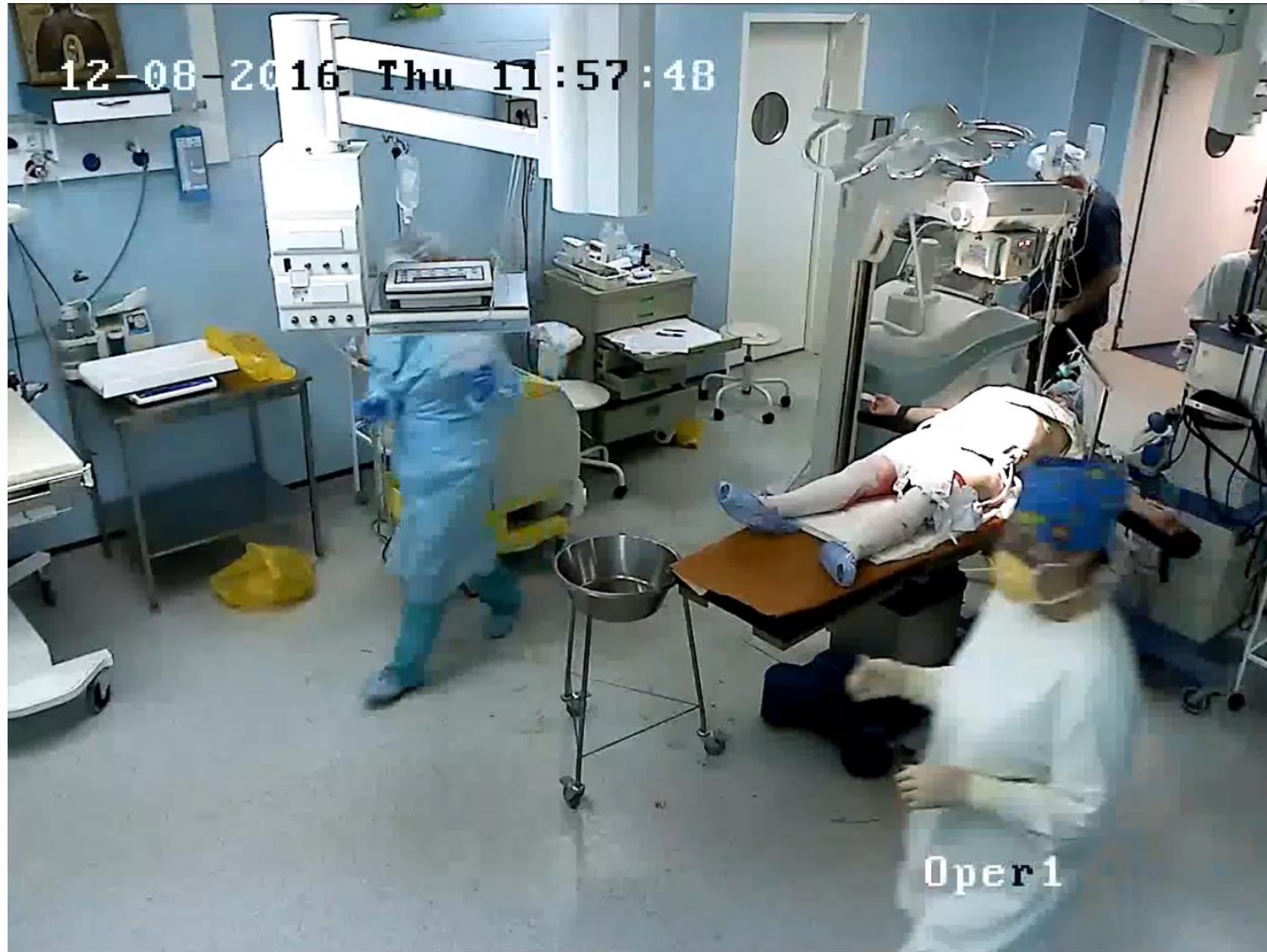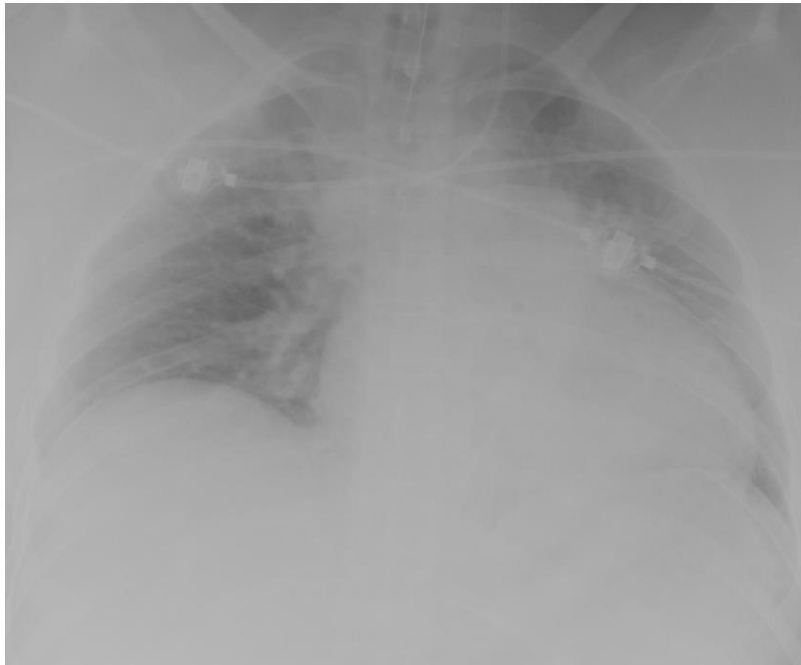


66,5 минут до МА (тах плотность сгустка)



Клинический случай

По окончании операции
сделана Rg грудной клетки:
расширение правых границ
сердца, с его ротацией.



Клинический случай

Пациентка оставлена под наблюдение в операционной на 2 час.

Перед переводом гемодинамика стабильна, без инотропной поддержки, переведена в палату ОАР

Интраоперационно:

Гемотрансфузия = 500 мл

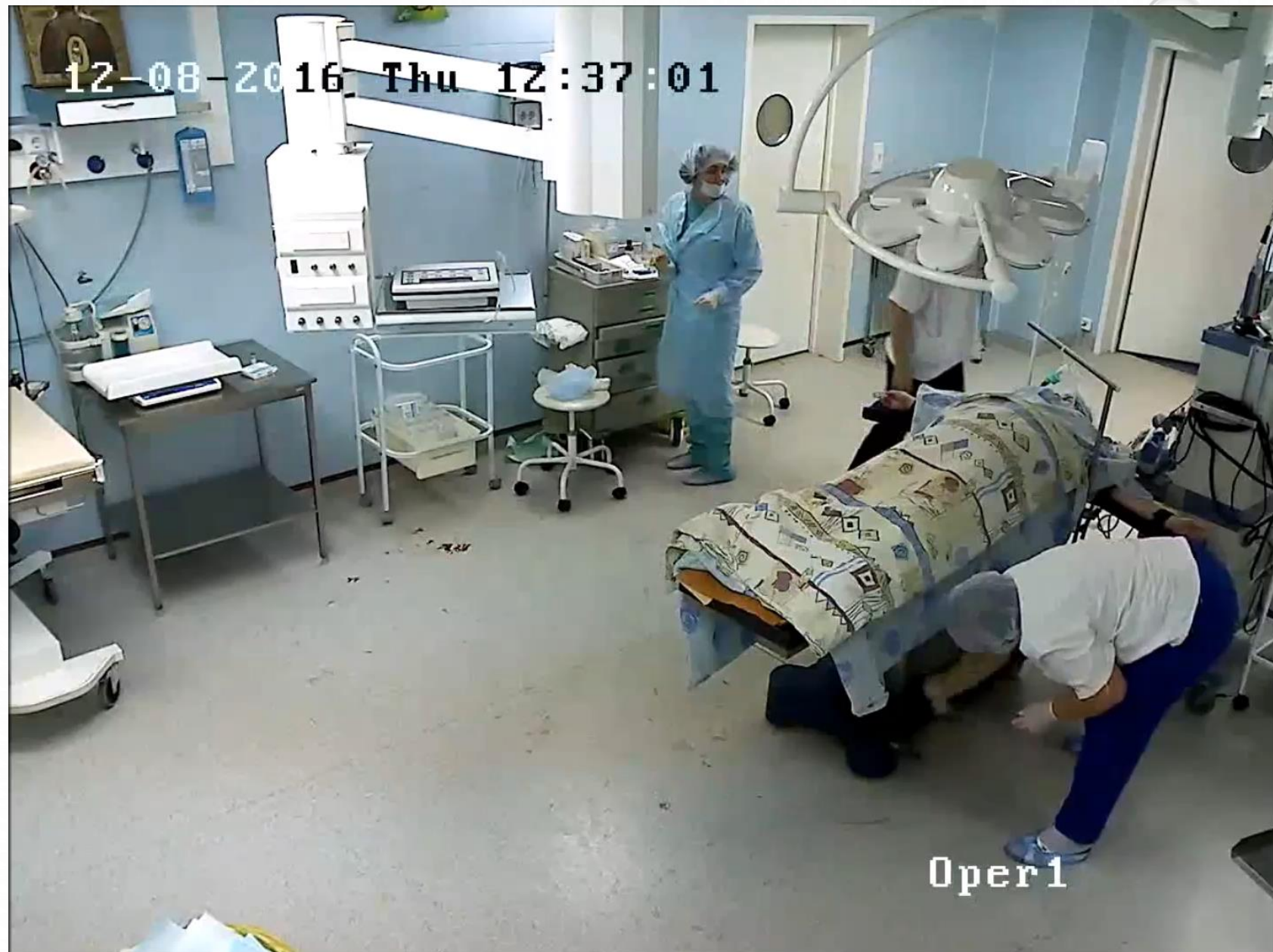Аутогемотрансфузия = 200 мл

СЗП = 1400 мл

Кристаллоиды = 3000 мл

Кровопотеря = 3000 мл

Инфузия = 4700 мл



Пол: Женский Возраст: 39 лет.

Фаза цикла: не указана

Куда: **ОАиР**

Биоматериал: кровь венозная

Параметры	Результат	Ед. измерения	Норма
Эритроциты (RBC)	3,97	$10^{12}/л$	4 - 5,2
Гемоглобин (HGB)	115,00	г/л	120 - 160
Гематокрит (HCT)	34,00	%	36 - 46
Цветной показатель	0,87		0,85 - 1,05
Средний объём эритроцита (MCV)	86,00	фл	80 - 100
Среднее содержание Hb в эритроците (MCH)	29,00	пг	26 - 34
Средняя концентрация Hb в эритроц. (MCHC)	33,70	г/дл	31 - 37
Степень анизоцитоза эритроцитов (RDW)	14,40	%	11,5 - 14,5
Тромбоциты (PLT)	154,00	$10^9/л$	150 - 400
Степень анизоцитоза тромбоцитов (PDW)	9,90	%	10 - 20
Средний объём тромбоцитов (MPV)	7,50	фл	7.4 - 10.4
Тромбокрит (PCT)	0,12		
Лейкоциты	18,10		

Пол: Женский

Возраст: 39 лет.

Фаза цикла: не указана

Операционное

Куда: **отделение**

Биоматериал: кровь венозная

Параметры	Результат	Ед. измерения	Норма
Протромбиновый индекс	67,9	%	80 - 105
% протромбина по Квику	59,2	%	70 - 130
Международное нормализованное отношение (MHO)	1,48		0,8 - 1,2
Фибриноген	2,0	г/л	1,69 - 3,92
АЧТВ	41,0	секунда	24,3 - 35

Билирубин общий	31,0	мкмоль/л	5 - 21
Билирубин прямой	11,5	мкмоль/л	0 - 5
Билирубин непрямой	19,5	мкмоль/л	1,5 - 17,5
Аланин-трансфераза	15,9	Е/л	5 - 40
Аспартат-трансфераза	33,9	Е/л	5 - 40
Мочевина	4,4	ммоль/л	2,1 - 7,1
Креатинин крови	88,0	мкмоль/л	53 - 97
Калий	3,7	ммоль/л	3,4 - 5,1
Натрий	137,0	ммоль/л	137 - 150
Магний	1,0	ммоль/л	0,7 - 0,99
Лактат	5,7	ммоль/л	0,5 - 2,2

Клинический случай

Продолжено лечение в палате ОАР

В динамике ЭХО-КГ через 10 часов: СДЛА = 48 мм рт.ст.; снижается.

Кровопотеря = 3000 мл

Качественный и количественный состав общей инфузии:

Гемотрансфузия Эр. Массы = 900 мл

Аутогемотрансфузия = 200 мл

СЗП = 2000 мл

Кристаллоиды = 4000 мл

Конец первых суток:

Нь = 95 г/л, PLT = $129 \cdot 10^9$ /л

Креатинин = 115,2 мкмоль/л, лактат = 3,1 ммоль/л

Диурез = 30 мл/час

Клинический случай

*На третьи сутки пациентка переведена
в многопрофильный стационар ГБУЗ ОКБ г. Тверь*

- **На 6 сутки** ЭХО-КГ: систолическое давление в легочной артерии, рассчитанное по скорости струи трикуспидальной регургитации - 25-30 мм рт.ст. (<30 мм рт.ст.). размеры полостей сердца и их функциональное состояние в пределах нормы. Клапанная функция без гемодинамически значимой патологии.
- **На 10 сутки** была переведена на спонтанное дыхание.
- **На 20 сутки** выписана домой без какого либо неврологического дефицита.

Положительный исход

- Своевременность и
- Четкое соблюдение
- эмболии околопло
- Техническая оснащ
- Слаженность колле

МИНИСТЕРСТВО ЗДРАВООХРАНЕНИЯ РОССИЙСКОЙ ФЕДЕРАЦИИ
АССОЦИАЦИЯ АКУШЕРСКИХ АНЕСТЕЗИОЛОГОВ-РЕАНИМАТОЛогов

АНЕСТЕЗИЯ, ИНТЕНСИВНАЯ ТЕРАПИЯ И РЕАНИМАЦИЯ В АКУШЕРСТВЕ И ГИНЕКОЛОГИИ

Клинические рекомендации
Протоколы лечения

*Издание второе,
дополненное и переработанное*

2017



МИНИСТЕРСТВО
«МЕДИЦИНА»

2017

НЕ ДЛЯ ПРОДАЖИ

Т:

ций по лечению



СПАСИБО ЗА ВНИМАНИЕ

Роненсон А.М.

email: a.ronenson@mail.ru

